Geneva Dup
Lane Medical Libra

Aus dem pathologischen Institut der Universität Genf
(Direktor: Prof. Dr. M. Askanazy)

192

Ueber
Aegyptische Splenomegalie

Inaugural-Dissertation

zur
Erlangung der Doktorwürde
an der
medizinischen Fakultät
der
Universität Genf

vorgelegt von
Arthur Schweizer, med. pract.
von Basel

Thèse N° 1231

Genehmigt auf Antrag von
Herrn Prof. M. Askanazy

Basel 1927
Druck von Benno Schwabe & Co.

Aus dem pathologischen Institut der Universität Genf
(Direktor: Prof. Dr. M. Askanazy)

Ueber
Aegyptische Splenomegalie

Inaugural-Dissertation

zur
Erlangung der Doktorwürde
an der
medizinischen Fakultät
der
Universität Genf

vorgelegt von

Arthur Schweizer, med. pract.
von Basel

Thèse N° 1231

Genehmigt auf Antrag von
Herrn Prof. M. Askanazy

Basel 1927
Druck von Benno Schwabe & Co.

Sonderabdruck aus der Schweizerischen Medizinischen Wochenschrift, 57. Jahrgang 1927, No. 43, Seite 1017

Digitized by the Internet Archive
in 2026

https://archive.org/details/IA40154004_0228

La Faculté de Médecine, sur le préavis favorable de Monsieur le Professeur Max Askanazy, autorise l'impression de la présente thèse, sans prétendre par là émettre d'opinion sur les propositions qui y sont énoncées.

Genève, le 27 août 1927. *Le Doyen:*
Dr. M. ROCH.

Meinen lieben Eltern
in Dankbarkeit
gewidmet.

Unter der großen Anzahl von Splenomegalien, die wir in der menschlichen Pathologie kennen und über welche größtenteils eine ausgedehnte Literatur besteht, möchte ich eine herausgreifen und zum Gegenstand der vorliegenden Arbeit machen, die noch wenig untersucht ist. Es ist dies die unter dem Namen der ägyptischen Splenomegalie bekannte Milzerkrankung, die, wie der Name sagt, in Aegypten und besonders oft in seinen medizinischen Zentren in Cairo und Alexandrien zur Beobachtung kommt. Inwieweit sich ihr Vorkommen noch auf andere Teile von Afrika und andere Erdteile erstreckt, wird erst nach Aufklärung der Natur mit Sicherheit zu sagen sein. Die kritische Betrachtung der Untersuchungsresultate dieser Arbeit und das Studium der einschlägigen Literatur muß jedoch zur Annahme führen, daß die Krankheit ein größeres Verbreitungsgebiet hat, als nur Unterägypten. Diese als Splenomegalia aegyptica bezeichnete Krankheit wurde zuerst von *Day* und *Fergusson* beschrieben und zwar unter dem Titel: „Endemic Splenomegaly with cirrhosis" oder „Aegyptian Splenomegaly". Der letzte Name hat sich allgemein eingebürgert. Anderorts wurde eine gleiche oder ähnliche Affektion als „Splenic Anaemia of infants and adults" als „Splenomegalia infantum" oder als „Bantis disease (Morbus Banti aegypticus *Day*)" beschrieben. In den ersten path.-anat. Beschreibungen von *Day* und *Fergusson* lassen sich noch einige Befunde vermissen, die wir in den unsrigen Fällen erheben konnten. So fanden wir in 3 der untersuchten Fälle in mehr oder minder großer Zahl gelbe, rostbraune Herde, die sich mit Schwefelammonium intensiv schwarz färben.[1]) Die gleichen Herde wurden schon 1924 von

[1]) Eine erste Beschreibung ähnlicher Herde stammt aus dem Jahre 1905. Damals hat *Gandy* in der Société anatomique de Paris eine Milz einer „Cirrhose biliaire" vorgestellt, in der er „scleropigmentäre Knötchen" gefunden hat, die weder an Infarkte, noch an Tuberkel, noch an Gummen, noch an amyloide Degeneration erinnerten. Beim Durchgehen der genauen Beschreibungen sind *Gandy*'s Befunde den unsrigen sehr ähnlich, und wir werden später nochmals darauf zurückkommen.

Christeller und *Puskeppelies* auf Grund der Beobachtung mehrerer Fälle genau beschrieben und ihre veröffentlichten Befunde stimmen mit den unsrigen in vielen Punkten überein. In den letzten Jahren folgten sich einige Publikationen über periarterielle Eisen-Inkrustationen der Milz. Die ersten genauern Befunde stammen von *Eppinger* her, der in seiner Monographie über das hepatolienale System die Eisenherde in der Milz bei haemolytischem Icterus und hypertrophischer Lebercirrhose beobachtete. *Klinge* und *Hennings* erheben die gleichen Befunde wie *Christeller* und *Puskeppelies*. Als „Splenogranulomatosi siderotica" bezeichnet *Gamna* (Turin 1923) ein eigenes Krankheitsbild mit folgenden charakteristischen Merkmalen: Milzvergrößerung, Eisenablagerungen in der Milz (das Verhältnis zu den Gefäßen ist nicht angegeben), Granulationsgewebsbildung in der Pulpa. Die darin vorkommenden Riesenzellen sollen ein für dieses Krankheitsbild typisches Aussehen haben, Kalk war nur in geringen Mengen vorhanden. *Schuppisser* berichtet von Eisenherden bei Lymphogranulomatose. Das Eisen befindet sich um die Gefäße, mit deutlichen Kalkablagerungen und Fremdkörperriesenzellen. *E. J. Kraus* findet in röntgenbestrahlten Milzen Leukämischer starke Eisenpigmentablagerungen, die sich um Venen gruppieren; die Arterien sind nicht betroffen. Das Pigment ist besonderer Art, er nennt es Pigment II; er hat auch Riesenzellen gefunden. *Siegmund* hat im elastischen Gewebe der Milztrabekel bei alten Milzen von Morbus Banti und haemolytischem Icterus Eisenablagerungen gesehen, ohne Kalk. Er rechnet das Pigment zum Pigment II von *Kraus*. *Christeller* und *Puskeppelies* haben bei atrophischer Lebercirrhose, syphilitischer Lappenleber, Ca.-Metastasen der Leber, alten Pfortaderthrombosen und bei haemolytischem Icterus intensive, um Trabekelarterien gruppierte Eisendurchtränkung der Gefäßwand und des umgebenden Gewebes beobachtet. Daneben starke Kalkablagerung. Die Herde waren oft durch ein Granulationsgewebe gegenüber dem umgebenden Gewebe abgegrenzt. In den Gefäßen findet sich deutlich eine Intimaverdickung; bei den kleinern Arterien grenzt das Lumen direkt an die eisendurchtränkten, elastischen Membranen an, ohne daß eine Intima zu erkennen war. Mit Ausnahme des haemolytischen Icterus betrachten sie alle Fälle unter dem Gesichtspunkte der Störungen der Kreislaufverhältnisse im hepato-lienalen System, genauer, als eine Stauung in der Pfortader. *Klinge* führt in seiner Arbeit über die Entstehung der periarteriellen Eisen- und Kalkinfarkte in der Milz die Eisenherde auf Infarktblutungen nach Gefäßstenosen und Thrombosen zurück. Er fand keine Veränderungen der Pfortader, doch erheblich produktive und degenerative Prozesse aller

Wandschichten der Gefäße. *Nicod* beschreibt eine atrophische Infarktmilz mit gleichfalls stark veränderten Gefäßen und Eisenablagerungen, ohne Kalkniederschläge. *Wohlwill* findet bei Pfortaderthrombose Milzblutungen und Veränderungen im Sinne der beschriebenen Eisenherde mit regressiven Prozessen in Trabekel- und Follikelarterien, keine Kalkablagerungen. *Christeller* u. a. haben immer und immer wieder nach einer Erklärung der Entstehung dieser Milzherde gesucht. *Eppinger* gelang es, Gefäßrisse mehrmals nachzuweisen; er bringt auch eine entsprechende Abbildung und erklärt die Herde als aus Rhexisblutungen entstanden. Keinem der späteren Untersucher ist es wieder geglückt, Gefäßrisse zu finden, wenn schon daraufhin viel Zeit und alle technischen Hilfsmittel verwendet wurden. Eine neue Richtung erhielten die Gedanken über deren Inhalt und Natur dieser.

Ich berufe mich auf eine Mitteilung, die unter dem Titel: Ueber sidero-mycotische Splenomegalie (Prof. *Askanazy* und *Schweizer*) vor einiger Zeit in dieser Zeitschrift erschienen ist. Darnach hat *Askanazy* schon im Jahre 1911 in der Milz eines 19 monatlichen, an Anaemia splenica bezw. Morbus Banti erkrankten Knaben, Pilzfäden in großer Zahl in den Ausstrichen der Milz gefunden, die allerdings keine siderofibrösen Herde enthielt. Jene Befunde erinnerten an diejenigen, wie sie sich in fibrösen Herden von 3 der 5 untersuchten Splenomegalie-Fälle darboten. Da fielen in den sidero-fibrösen Herden im Turnbull-Präparat blaugefärbte, teils kugelige, teils fädige Gebilde auf, die an parasitäre Bildungen denken ließen. Zum Teil sind eisenhaltige Gebilde in Riesenzellen eingeschlossen. Andere Parasiten fanden sich niemals. Während der Untersuchung unserer Fälle fanden wir die in den Bulletins et Mémoires de la Société médicale des Hôpitaux de Paris (Nr. 17, p. 713) erschienene Mitteilung von *P. E. Weil, Grégoire* und *Flandrin* über Splénomégalie mycosique.[2]). 1926 wurden von *Nanta* und *Pinoy* die ersten Fälle dieser Art beschrieben. Sie wiesen in mehreren Fällen chronischer Splenomegalie (Algier) in der Milz Parasiten nach. Anfänglich wurden diese als Streptobazillen und Spirillen gedeutet, später als Sterigmatocystis nidulans charakterisiert. Diese Befunde wurden von *Weil* und seinen Mitarbeitern bei Fällen von Splenomegalien in Paris nachgeprüft. In der Tat fanden sie unter 16 Fällen von primitiver Splenomegalie 7 mal mycotische Infektion, d. h. in 44% (in Algier war der Prozentsatz

[2]) Diese Mitteilung wurde nachher erweitert und ergänzt durch eine eingehende Arbeit über die mycotische Splenomegalie in den Annales d'Anatomie pathologique. In der gleichen Zeitschrift befindet sich eine histologische Studie einer mycotischen Splenitis von Nanta (Algier).

90%). Die Krankheiten verliefen unter dem Bild des Morbus Banti (3 mal), mit großer Milz und cirrhotischer Leber. In 2 Fällen war die Splenomegalie vergesellschaftet mit haemolytischem Icterus.

Das Gewicht der vergrößerten Milz schwankte zwischen 1200 bis 1500 gr. Das Organ war im frischen Zustand hart und von roter Farbe, mit deutlich sichtbaren Follikeln. Daneben fanden sich charakteristische, rostbraune Herde von verschiedener Form und Größe, Hanf- bis Linsenkorngröße. Infarkte fanden sich häufig. Mikroskopisch sind die Herde von Granulationsgewebe umgeben, sie selbst bestehen aus einem an Fibroblasten reichem Bindegewebe. In diesem finden sich eine größere Anzahl von Riesenzellen, die in ihrem Innern Fragmente von Mycelien und Sporen einschliessen, die sich mit Ferrocyankalium-HCl blau färben. Im Bindegewebe fanden sie überdies massenhaft voluminöse, segmentierte Mycelien mit aufgeschwollenen Enden, angeblich sogar deutliche Köpfe von Aspergillus. Daneben lag im Gewebe ein Pigment, das sich mit Turnbull blau färbt. Die Gefäße sind sclerotisch, und scheinen stellenweise von Pilzen durchwuchert zu werden. In 2 von den 16 Fällen wurden Kulturen auf *Sabouraud*-Nährboden mit positivem Resultat ausgeführt. *Weil* und seine Mitarbeiter erklären den Pilz als Aspergillus, aber nicht fumigatus.

Bevor ich auf die Beschreibung unserer 5 Fälle eingehe, möchte ich hier kurz auf einige *klinische Daten* der ägyptischen Splenomegalie hinweisen.

Der Beginn des Leidens ist an die warmen Monate, Mai bis August gebunden. Sie befällt meistens Männer, im Alter von 7—35 Jahren. Fälle bei Individuen bis zu 50 Jahren sind wiederholt beobachtet worden; der jüngste Fall war 2½ Monate alt. Mit auffallender Häufigkeit sind Männer aus der Arbeiterklasse befallen.

Die Krankheit beginnt mit Fieber, die von starken Schüttelfrösten eingeleitet sind und mit profusen Schweißen ihren Abschluß nehmen. Die fieberfreien Intervalle sind bei Erwachsenen von verschieden langer Dauer. Erst nachdem die Fieber längere Zeit angedauert haben, fühlen diese Leute zum ersten Male einen drückenden, unangenehmen Schmerz in der linken Regio hypogastrica und zu gleicher Zeit gelingt es ihnen an der gleichen Stelle unter dem linken Rippenbogen mit dem Finger einen in der Tiefe liegenden, der Größe nach variierenden Tumor zu fühlen. Die Schmerzen pflegen nach den Mahlzeiten stärker zu sein, um nachher langsam wieder abzuklingen und einem allgemeinen Schweregefühl an der entsprechenden Stelle Platz zu machen.

Nach und nach nimmt die Milz derart an Volumen zu, daß das Abdomen zusehends aufgetrieben erscheint und sogar das Herz eine percutorisch und röntgenologisch nachweisbare Verschiebung im Brustraum erleidet. Diese Verdrängungs-Erscheinungen, die anfänglich nur auf die Größenzunahme der Milz zurückzuführen sind, werden nun noch deutlicher, indem sich oft ein hochgradiger Ascites entwickelt, der das Abdomen gewaltig ballonartig auftreibt. Diese hohen Grade von Wassersucht treten besonders bei Kindern eindrucksvoll in Erscheinung, indem sie dem Abdomen ein froschbauchartiges Profil verleihen. Als Ursache des starken Ascites ist die sich langsam entwickelnde Lebercirrhose anzusehen, die meistens erschwert ist durch eine Bilharzia- und Ankylostomum-Infektion, mit der das Leiden in eine an Komplikationen reiche Phase eingetreten ist. Der Tod tritt nach 5—6 Jahren ein, bedingt durch Herzschwäche, in Folge starker Raumbeengung, Pneumonie und Darmblutungen. Hematemesis und Gelbsucht sind selten. Seltenere Komplikationen sind ferner die Pfortaderthrombose, das Lebercarcinom und das Coma infolge von Leberinsuffizienz. *Weil* hat bei seinen Fällen öfters Hematemesis, Melaena, Haut-, Mund- und Nasenblutungen beobachtet.

Bei Kindern entwickelt sich die Krankheit sehr schnell. Die mit hohem Fieber beginnende Krankheit führt nach ca. 5—6 Monaten mit Diarrhöen, Brechen, Oedemen, pruriformen Eruptionen und Bronchopneumonien zum Tode. Die Milz reicht bis zum Nabel, der Bauch ist durch Ascites aufgetrieben, die Leber ist vergrößert, von eher normaler Konsistenz. Im ganzen Krankheitsverlauf ist eine starke Blässe auffallend. Bei etwas älteren Kindern ist das Fieber unregelmäßig und etwas intermittierend, bleibt mehrere Wochen bestehen, ohne von Chinin beeinflußt zu werden. Ab und zu beobachtet man täglich 2 Remissionen wie bei Kala-azar. Sehr oft ist die Krankheit larviert, durch eine Ankylostomiasis, Bilharziose oder eine chronische Diarrhöe. Der Verlauf der Krankheit ist jedoch von demjenigen der Erwachsenen nicht wesentlich verschieden. Typisch ist ein beim Spitaleintritt zu beobachtendes somnolentes Aussehen, das zuweilen so charakteristisch ist, daß schon allein daraus die Diagnose gestellt werden kann.

In aetiologischer Beziehung lehren uns die Krankengeschichten nicht viel. Die Kranken waren ausnahmslos Bauern. *Nanta* hat für seine algerischen Fälle von chronischen Hautwunden gesprochen, welche eventuell einem Krankheitserreger als Eintrittspforte dienen könnten. *Weil* erhob einen entsprechenden Befund nur einmal. Bei den aegyptischen Eingeborenen, deren Milzen uns zur Untersuchung geschickt wurden, herrscht die Sitte, bei allen möglichen Krankheitserscheinungen sich sog.

„Setons" zu machen, d. h. sie führen sich mit Hilfe von Nadeln kleine Gazestreifchen unter die Haut, um dadurch chronische Eiterungen zu verursachen, welche die gleichen Wirkungen haben sollen, wie die Fixationsabszesse. Auf den Photographien sämtlicher unserer Kranken sehen wir auf dem Abdomen ausgedehnte Narben.

Es mag ferner noch auf eine typische und in ihrem Verlauf immer wieder feststellbare Veränderung des Blutes hingewiesen werden. Im Verlauf des Leidens nimmt die Zahl der Erythrozyten kontinuierlich ab und geht meistens beträchtlich unter 2 Millionen herunter. Hat man Gelegenheit die Krankheit von Anfang an zu verfolgen, so findet man neben der Oligozytaemie eine zunehmende Leukozytose verursacht durch Vermehrung der Mononucleären und der Eosinophilen. Sind die Fieber nach der ersten Fieberperiode abgeklungen, so macht die Leukozytose einer mit relativer Lymphozytose einhergehenden Leukopenie Platz. Die Anaemie erreicht jedoch nie so hohe Grade, daß sie als Todesursache angesprochen werden könnte, wohl aber als ein den Tod beförderndes Moment angesehen werden muß. Nebenstehende Figur veranschaulicht kurvenmäßig das Verhalten der einzelnen Blutelemente.

Was nun die Therapie dieser Krankheit betrifft, so möchte ich hier nur kurz Folgendes sagen: Ist das Leiden noch nicht in die terminale Phase der Lebercirrhose mit hochgradigem Ascites eingetreten, so ist die Splenektomie die einzig wirksame Therapie. Die Entfernung der sehr großen, blutreichen Milz stellt meistens an den Operateur hohe Anforderungen. Besteht einmal Ascites, so wird eine operative Therapie von allen Klinikern, die sich eingehend mit dieser Frage beschäftigt haben, abgelehnt, da der



Fig. 1. AA, Normale Leukozyten- und Erythrozytenwerte.
— Leukozytenkurve.
- - - Erythrozytenkurve.

Eingriff regelmäßig einen letalen Ausgang nimmt. Eine wirksame interne Therapie kennt man nicht; ist das Ascitesstadium erreicht, so führt das Leiden unaufhaltsam zum Tode. Als weitere Kontraindikationen für den operativen Eingriff gelten erhebliche Leukozytosen oder schwerere Komplikationen.

Ueber den Erfolg der chirurgischen Therapie gibt noch folgende Statistik einen Einblick: *Richards Owen:* 22 Splenektomien, davon 4 Todesfälle (darunter 2 im ascitischen Stadium operierte, 2 Mal Ektomie wegen Verwachsungen und Blutungsgefahr unmöglich, die übrigen gebessert). *Colemann* und *Batemann:* 70 Splenektomien, 11 Pneumonie und Blutungen, die übrigen gesund und ascitesfrei.

Als Grundlage dieser Arbeit dienten mir 5 Fälle von Splenomegalia aegyptica, die uns durch Herrn Dr. *Petridis* in Alexandria zur Untersuchung gesandt wurden. In diesen 5 Fällen war die Milz operativ entfernt worden. Von einem Fall, der kurze Zeit nach der Operation ad exitum kam, wurde uns auch ein Stück Leber zur Untersuchung übersandt (1. Fall). Herr Dr. *Petridis* hat über die klinischen Befunde schon vor einem chirurgischen Forum berichtet.

Beschreibung der 5 Fälle von Splenomegalia aegyptica.

Wir verdanken die klinischen Angaben der Liebenswürdigkeit von Herrn Dr. *Petridis.*[3])

1. Fall: A. L. A., Mann von 30 Jahren T. 478/26.

Anamnestische klinische Daten: 30jähriger Bauer tritt am 20. August 1920 in unsere Behandlung. Patient klagt seit 3 Jahren über leichte, schmerzhafte Schwere im linken Hypochondrium und über zunehmendes Volumen seines Abdomens. Seit 1 Monat 4 –5, manchmal blutige Stühle. Patient hat keine Malaria gehabt. Wassermann wurde nicht gemacht. Urin ist stets ohne Eier. Die Faeces wurden nie untersucht.

Status: Großer anaemischer Mann. Muskulatur und Skelett ohne Besonderheiten. Normaler Herzbefund. Ueber der linken, hintern untern Thoraxseite, auf der Höhe der 8. Rippe beginnend, ist eine Dämpfung feststellbar. Abdomen aufgetrieben. Varicocele links. Oedeme der Beine. Die Varicocele ist mit ziemlicher Sicherheit auf die, durch die intraabdominale Raumbeengung bedingte Stauung in der Vena spermatica interna links zurückzuführen. Die Beinoedeme sind gleich zu erklären. Urin normal, ohne Parasitenbefunde. Nach Angabe des Patienten nie Fieber.

Lokalbefund:

Leber: Lungenlebergrenze mediоclaviculär: 5. Intercostalraum. Die untere Lebergrenze ist wegen starker Spannung der Bauchdecke nicht mit Bestimmtheit zu palpieren, doch scheint sie den Rippenbogen nicht wesentlich zu überschreiten.

Milz: Die Dämpfung beginnt oben in der vordern Axillarlinie auf dem Niveau der 7. Rippe, konfluiert hinten mit der Dämpfung über der linken Thoraxhälfte, welche ihrerseits auf die vergrößerte Milz zurück-

[3]) Herr Dr. Petridis hat bei Anlaß des VII. internationalen Kongresses für Chirurgie in Rom (Monat April 1926) eine Arbeit über Splenomegalia aegyptica vorgelegt.

zuführen ist. Große Axe der Milzdampfung 32 cm. Die Palpation der Milz ergibt ein hartes, wenig bewegliches, auf Druck empfindliches Organ.

Blutbefund vor der Operation:

Erythrozyten	3.900.000
weiße Blutkörperchen.	3.000
Lymphozyten	42,7%
große Mononucleäre	3,5%
Uebergangsformen	2,6%
Neutrophile Leukozyten	45,5%
Eosinophile Leukozyten. . . .	3%

Rote Blutkörperchen o. B. Im Blut weder Malaria-Parasiten, noch *Leishmann*'sche Körperchen.

Klinische Diagnose: Splenomegalia aegyptica.

Operation: Die Milz ist außer mit dem großen Netz auch mit dem Diaphragma verwachsen, welche Tatsache erklärt, daß die Milz nicht ihrem Gewicht entsprechend sich senkte. Während der Operation stellen sich starke Blutungen ein, zum Teil aus den gelösten Adherenzen, zum Teil aus kleinen Milzrissen, die bei der enormen Blutfülle und Weichheit des Organes unvermeidlich waren. Die weitere Operation gestaltete sich wegen den sehr starken Adherenzen und den enorm erweiterten Hilusgefäßen als sehr schwer und war für den Patienten mit großen Blutverlusten verbunden.

Milzgewicht unmittelbar nach der Operation: 1280 gr. Dazu müssen ca. 200 gr addiert werden, entsprechend der starken Blutverluste aus der Pulpa. *Maße:* 27 : 18 : 10 cm. Auf der vordern Seite befindet sich eine 16 : 11 cm messende, weiße, derbe, leichtblutende Stelle. Das Organ ist leicht gekrümmt, dreieckig.

Operations-Diagnose: Splenomegalia aegyptica.

Postoperativer Verlauf: Der Zustand post operationem ist bedrohlich. Puls 108 –120, Temperatur 36,3 –38,1. Anfälle von Herzschwäche, an Stärke zunehmende Diarrhoeen, kein Blut im Stuhl.

Blutuntersuchung 6 Tage nach der Operation:

Erythrozyten	4.700.000
weiße Blutkörperchen.	12,000

Aus der Bauchwunde entleeren sich, beim Entfernen der Tampons mehrere Liter sanguinolenter Flüssigkeit. Im Uebrigen Puls 100, Temperatur 36,6—37,2. Starke Herzstimulation. Die starken Oedeme der Beine und der vordern Bauchwand, sowie der Lumbalgegend sind vollständig verschwunden. Bauch weich.

Der Zustand bessert sich langsam gegen den 11. Tag. Der Kranke vermeidet jedoch peinlichst jegliche Nahrung, da er beim Schlucken starke Schmerzen verspürt. Man denkt an oberflächliche Oesophagusgeschwüre. Da die Wunde zu eitern beginnt, Waschungen derselben mit Kaliumpermanganat. Das Abdomen bleibt stets weich, keinerlei Spuren vom Peritonitis.

Am 12. Tage sind die Schluckbeschwerden stärker, die Wunde eitert stark. Cardiotonische Therapie.

Am 13. Tage verweigert der Patient wegen starken Schluckbeschwerden jegliche Nahrung. Die foetiden Diarrhoeen sind noch stark ausgesprochen, 9 Stühle pro Tag, Puls 100—120, regelmäßige Respiration 20 –22, Temperatur 36.2—37,5. Zunehmende Abmagerung, extreme Blässe und Schwächegefühl, Somnolenz.

Blutuntersuchung am 13. Tage post operationem:

Erythrozyten	4.700.000
weiße Blutkörperchen.	13.000

Am 14. Tage exitus.

Im vorliegenden Falle handelt es sich um einen bereits im ascitischen Stadium seiner Krankheit sich befindenden Patienten, der die für diese Zeit typischen Organveränderungen aufweist. Im Operationsbericht wurde über den Zustand der Leber nichts gesagt. Von den bei der Autopsie entnommenen Organen stand uns neben der ganzen exstirpierten Milz auch ein größeres Stück der Leber zur Untersuchung zur Verfügung.

Trotzdem dieser Fall schon sehr fortgeschritten war, blieb die Zahl der Erythrozyten immer um 4.000.000. — Die Milzexstirpation führte eine wesentliche Erhöhung ihrer Zahl herbei, sie stieg von 3.9 auf 4.7 Millionen. Ob die Leukozytose auf die Milzexstirpation, oder auf die, bei der Operation gesetzten, kleinsten Infektionsherde zurückzuführen ist, läßt sich ohne Kenntnis der Leukozytenformel nicht mit Sicherheit entscheiden. In therapeutischer Hinsicht stimmt diese Beobachtung mit der von andern Autoren gemachten überein, d. h. die Splenectomie hat bei derartig fortgeschrittenen Fällen keinen Erfolg.

Path.-anat. Untersuchung: Von dem vorliegenden Falle standen uns zur Untersuchung die Milz und ein Stück Leber zur Verfügung.

Milz: Das im Formalin gehärtete Organ mißt 25 : 17 : 6 cm. Das Organ ist leicht gebogen, die Kapsel ist im Allgemeinen fein, zart, an verschiedenen Stellen haften ihr feine, von Verwachsungen herstammende Bindegewebsfetzen an. An der konvexen Oberfläche findet sich eine circumscripte 12 : 11 cm messende grauweiße, derbe im maximum 6 mm messende Verdickung der Kapsel. Diese ist scharf gegen das darunterliegende Milzgewebe abgegrenzt. Auf dem Schnitt befindet sich eine größere Anzahl von Gasblasen, die infolge der ungenügenden Durchfixierung entstanden sind. Die Trabekel sind deutlich sichtbar, die Follikel als weiße Punkte auch auf der Abbildung hervortretend. Andere Herde sind nicht zu finden. Mit Schwefelammonium färbt sich das Gewebe leicht grünlich. Von gelben Milzherden, die in folgenden Fällen gefunden wurden, ist hier nichts zu entdecken.

Mikroskopische Beschreibung: Die Milzkapsel ist im Ganzen leicht verdickt; sie stellt eine aus straffem, kernarmem, sklerotischen Bindegewebe bestehende Membran dar, die im Allgemeinen zellarm ist und nur ab und zu einige Anhäufungen lymphoider Zellen zeigt. Die Trabekel sind teils leicht verdickt, teils von normaler Dicke und Ausdehnung. Die Follikel sind groß und zahlreich, enthalten oft Keimzentren von verschiedener Größe. Die kapillären Venen der Pulpa sind erweitert, ihre Endothelzellen sind stark geschwollen, ins Lumen vorspringend. Im Gefäßlumen finden sich stellenweise einige runde Zellen mit hellem Protoplasma und rundem chromatinreichem Kern; sie entsprechen lymphoiden Zellen. Andere Zellen enthalten einen etwas helleren Kern mit etwas mehr Protoplasma. Bei wieder andern ist der Kern gelappt, polynucleär; einige dieser im Lumen gelegenen Zellen enthalten ein braunes, feinkörniges Pigment, das auch in den Endothelzellen zu finden ist, es handelt sich um Formalin-Pigment. Fast in allen kapillaren Venen findet man ein bis zwei Zellen, starke Zellanhäufungen sind selten. In einzelnen Endothelzellen stecken phagocytierte Lymphozyten. Das

Giemsa-Präparat läßt keine weitern Schlüsse über die Natur dieser im Venenlumen gelegenen Zellen zu. Nur das Eine ist hervorzuheben, daß die einzelnen dieser Elemente abgelöste Endothelien sind, da sie noch teilweise parallel der Gefäßwand liegen, und eben im Begriffe sind, sich von ihrem Mutterboden frei zu machen. Im van Gieson-Präparat ist das Reticulum nicht vermehrt, feine, rote, kollagene Fasern umziehen die Venenkapillaren. Im Scharlach-Präparat kein Fett sichtbar. Die Turnbull-Fe-Reaktion ist im ganzen Präparat negativ. Das Elastica-Praparat läßt Folgendes erkennen: In der verdickten Kapsel fehlen die elastischen Fasern vollkommen, mit Ausnahme der untersten Schicht, die dem alten Kapselgewebe entspricht. Da wo die Lymphozyten sich in die Kapsel eingelagert haben, sind die elastischen Fasern etwas auseinander getrieben. In den Trabekeln sind sie etwas ungleich verteilt; die normal dicken Trabekel haben die normale Zahl der elastischen Fasern, die verdickten zeigen keine Zunahme ihrer elastischen Elemente. In der Pulpa sieht man Spuren von elastischen Fasern, um die kleinsten Arterien und arteriellen Kapillaren. An den Arterien sind keine Veränderungen zu beobachten. In zahlreichen, durchgesehenen Schnitten entdeckt man keine Parasiten, auch keine Eier.

Fig. 2.
1. Fall. Ei von Schistosomum Mansoni. Zeiß obj. A.A. oc. 2.

Leber: Stück: 16 : 8 : 4 cm. Die Oberfläche des braungrauen Stückes ist unregelmäßig höckerig. Auf dem Schnitte ist das Lebergewebe von breiten, fibrösen Zügen durchzogen; das Gewebe ist von gelbgrauer Farbe.

Mikroskopische Beschreibung: Die Leber zeigt die Veränderungen eines gewissen Grades von Cirrhose. Das periportale Bindegewebe ist in breiten und verlängerten Zügen gewuchert, teilweise scheint es förmliche Teile von Ringen um die noch restierenden Läppchen von Lebergewebe zu bilden. Es ist im Allgemeinen arm an Bindegewebszellen, nur stellenweise finden sich kleine Herde von Lymphozyten und Plasmazellen.

An einzelnen Stellen erweitern sich diese bindegewebigen Proliferationen zu größern Knoten, die für das bloße Auge die Größe von Erbsen-Querschnitten haben. Die Gallengänge sind hier vermehrt; die gewucherten epithelialen Kanale schließen sich an die großen Gallengänge an. Sie liegen meistens zu mehreren, in Gruppen von 7—12 Kanälchen beisammen, wobei sie unter sich wiederum durch feine Bindegewebssepten voneinander getrennt sind. Das Epithel der neugebildeten Gallengänge ist hochzylindrisch, manchmal kubisch, mit oder ohne Lumen. Die Zellen haben einen großen, runden, bis ovalen, blassen Kern; das Protoplasma ist hell, feinkörnig. Die Zellen der größern Gallengänge, an denen ebenfalls eine Epithel-Proliferation auffällt, färben sich im Gegensatz zu den neugebildeten mit Haematoxylin viel intensiver; ihre Cylinderzellen sind regelmäßig angeordnet, mit langovalem Kern, das große, zentrale Lumen begrenzend. Die Gallengangswucherungen sind durch keine Parasiten in den Gallengängen verursacht.

In dem Bindegewebe finden sich nun kleine, knötchenförmige Herde. An der Peripherie dieser Bildungen beobachtet man eine diffuse Anhäufung von Lymphozyten im Gewebe. Ihr Zentrum besteht aus epitheloiden Zellformen, deren Kerne bläschenförmig rund oder gekerbt sind. Selten findet man in den Knötchen einige Leukozyten. Im Zentrum stecken Parasiteneier, die unmittelbar von epitheloiden Zellen oder von Riesenzellen umgeben sind. An dem Ei unterscheidet man deutlich die Eischale mit seitenständigem Stachel. Es handelt sich um Eier von Schistosomum Mansoni. Die Eischale ist entweder noch gut erhalten oder, nachdem das Ei abgestorben oder resorbiert ist, faltig zusammengelegt. Die Eier sind jedoch meistens sehr gut konserviert, fast nie verkalkt. Selten liegen in einem Knötchen 2 Eier. Zwischen den epitheloiden Zellen trifft man spärliche Reste von kollagenen Fasern. In den in Ausheilung begriffenen Knötchen sind die Epitheloidzellen auf Kosten von eindringendem Bindegewebe an Zahl spärlicher. Die Eischale ist dann meistens geschrumpft und von einer Riesenzelle umschlossen. Andere Knötchen enthalten überhaupt keine Epitheloidzellen mehr, fibröses Gewebe schließt die restierende Eischale ein. Riesenzellen dringen selten in ihr Inneres ein. Solche Pseudotuberkel um ein Ei finden sich selten auch inmitten des Lebergewebes. Die Parasitenschale hat einen leicht bräunlichen Farbton. Die Eisen-Reaktion ist an ihr aber durchwegs negativ. In den Bindegewebssepten die im Uebrigen nirgends Nekrosen aufweisen, finden sich zahlreiche Arteriolen, Venen, Kapillaren und neugebildete Nerven. Die Leberzellbalken sind schmal, die Kapillaren leicht erweitert, das intralobuläre Bindegewebe vermehrt. In den Leberzellen stellenweise große Fettropfen; die Verfettung ist inselförmig und hält sich meistens an die Zentralvene, die stellenweise stark erweitert ist. Die Verfettungsherde stehen in keiner nachweisbaren Beziehung zu den Bindegewebszügen. Im knötchenreichen Gewebe sind die Pfortaderäste stark erweitert und schließen in ihrer Wand mehr oder weniger umschriebene lymphozytäre Infiltrate ein. Einzelne kleine Arterien zeigen eine Verdickung ihrer Wand. Parasiten lassen sich im Lumen der Venen nicht finden. Das van Gieson- und Giemsa-Präparat zeigen keine weiteren Besonderheiten.

Epikrise: Im vorliegenden 1. Falle sind die patb.-anat. Befunde folgende: Die Kapsel der vergrößerten Milz leicht verdickt, die Trabekel teils normal, teils verbreitert. Die kapillaren Venen der Pulpa sind erweitert und enthalten lymphoide Zellen, Endothelzellen und Zellen mit hellem Protoplasma und rundem

Kern; ab und zu Phagozytose von Lymphozyten durch Endothelzellen. Parasiten findet man nirgends. Die Leber zeigt die Veränderungen der parasitären Cirrhose mit Pseudotuberkelbildung, hervorgerufen durch die Eier von Schistosomum Mansoni. Die Leberzellbalken stellenweise verfettet. Dies ist leider der einzige Fall, bei dem eine Untersuchung der Leber möglich war.

2. Fall: H. A. Z. Mann von 30 Jahren. T. 480/26.

Anamnestische und klinische Daten: Seit 2 Jahren Schmerzen in der linken Bauchgegend, ab und zu leichte Diarrhoen, von Fiebern weiß er nichts. Nach und nach wurde er zusehends schwächer, so daß er seine Arbeit niederlegen mußte. Hat nie Malaria gehabt noch eine Leishmaniose. Wassermann wurde nie gemacht. Stuhl und Urin waren stets ohne Parasiteneier.

Status: Blasser, kachektischer Mann von auffallend schläfrigem Aussehen, welches bei diesen Splenomegalie-Kranken stets in ausgesprochener Weise zum Ausdruck kommt. Skelett o. B. Muskulatur leicht atrophisch. Fettpolster schwach entwickelt, Herz o. B. Puls regelmäßig 80—90. Beidseits 3 Querfinger unter dem Schulterblatt beginnt eine Dämpfung die links in die Milzdämpfung übergeht. Nervensystem o. B., bis auf die Somnolenz, Abdomen aufgetrieben, im Profil typische Froschbauch-Form. Die untere Thoraxapertur erweitert.

Leber: Lungenlebergrenze in der Mamillarlinie: 7. Rippe, in der hinteren Axillarlinie: 9. Rippe. Die weitere Begrenzung ist nicht mit Sicherheit festzustellen in Folge der starken Ausbildung des Ascites. Sie überschreitet jedenfalls die Nabelgegend nicht.

Milz: Die größte Breite der Milzdämpfung beträgt am Rippenbogen gemessen 20 cm. Die Milz überragt ca. um 4 cm den Rippenbogen. Kein Fieber, Puls 80—90, Urin ist frei von Parasiten, Stühle 3—5 pro Tag; dieselben wurden nie auf Parasiteneier untersucht.

Blutuntersuchung vom 9. Mai 1921:

Erythrocyten	3.800.000
Weiße Blutkörperchen	3.000
Differentialzählung: Lymphozyten	13%
neutrophile Leukozyten	72%
eosinophile Leukozyten	8%
basophile Leukozyten	0.5%
Mononucleäre	2%
Uebergangsformen	5%
Blutbefund vom 17. Mai: Erythrozyten .	3.040.000
weiße Blutkörperchen	3.100
Differentialzählung: Lymphozyten	17%
N. Leukozyten	71%
eosinophile Leukozyten	8%
basophile Leukozyten	0%
große mononucleäre Zellen . . .	1%
Uebergangsformen	3%

Operation am 18. Mai: Beim Eröffnen der Bauchhöhle entleeren sich ca. 5 Liter Ascitesflüssigkeit. Die Entfernung der Milz gestaltet sich ohne wesentliche Schwierigkeiten. Die Leber ist cirrhotisch. Die Milz ist von normaler Farbe und glatter Oberfläche. Milzgewicht 1541 gr. Maße: 27 : 25 : 8 cm.

Postoperativer Verlauf: 1. Tag: Patient fühlt sich gut, Puls regelmäßig, kein Fieber. *2. Tag:* Temperatur 37—37.8, Puls 90—100, leichte Schmerzen in dem etwas aufgetriebenen Bauch. *3. Tag:* „Lungenkon-

gestion, Fieber 37.7—38.8. Puls 80—100. *4. Tag:* Die Lungenphänomene gehen zurück. Injektion von 10 cm³ Elektrargol. *6. Tag:* Temperatur 40. Puls 115—130. Diarrhoe 3—5 Stühle pro Tag. Allgemeinzustand bedrohlich. Lungensymptome stärker. Dämpfung, Rasseln. Elektrargolinjektion. *10. Tag:* 37.2 Puls 90.9—11, blutige Stühle, Lungen sind frei. Die Wunde ist vernarbt. Abdomen weich. Der Allgemeinzustand ist immer noch schlecht. Der Patient verläßt trotz Warnung das Spital und konnte leider nicht weiter verfolgt werden. Nach dem sehr schweren postoperativen Verlauf zu schließen, ist die Prognose nicht gut zu stellen.

Path.-anat. Beschreibung: Milz: Das fixierte Präparat mißt 27 : 15.5 : 6.3 cm, die Allgemeinform ist gut erhalten. Die Kapsel ist fein gehöckert, entsprechend den punktförmigen Kapselverdickungen, keine Adhärenzen. Auf dem Schnitt ist nichts besonderes zu sehen, die Follikel sind klein, nicht überall mit gleicher Deutlichkeit hervortretend, die Trabekel sind kaum sichtbar. Nach Hinzufügen von Schwefelammonium tritt eine schwache grünliche Farbe des Gewebes auf; keine sonst markanten Herde.

Mikroskopische Beschreibung: Die fibröse Kapsel ist zart. Die Trabekel sind teils fein, teils deutlich verbreitet; vor allem sind die kleinsten Trabekel vermehrt. In den stark verbreiterten Balken lassen sich hie und da kleinste, junge, fibröse Herde nachweisen. Die Follikel sind klein, nur selten mit einem Keimzentrum versehen. In anderen Partien der Milz sind die Follikel an Zahl etwas häufiger, in wieder andern etwas seltener. Da wo sie häufiger sind, finden sich auch mehr Keimzentren. Selten liegen im Zentrum von großen Follikeln Knötchen von verschiedener Größe bestehend aus hypertrophischen, geschwollenen Retikulumzellen. Die Herde haben Aehnlichkeit mit Keimzentren, sind aber deutlich von solchen zu unterscheiden. In der Pulpa ist wiederum eine abnorme Weite der kapillaren Venen bemerkenswert, deren Lumen entweder leer ist oder aber lymphoide, selten größere Zellen enthält. Relativ häufig sind es eosinophile Zellen, die sich mit der Giemsafärbung deutlich darstellen lassen, während die anderen Zellen in diesen Präparaten nicht mit Sicherheit als dem lymphoiden oder myeloischen System angehörend erkannt werden können. Einzelne Zellen sind wie im vorigen Falle als abgelöste, geschwollene Endothelzellen zu betrachten. Um die Gefäße ist das Bindegewebe ab und zu vermehrt, und es schließt sich stellenweise nach außen ein schmaler lymphatischer Gewebssaum an. Die Arterien treten meistens aus den verbreiterten Trabekeln unmittelbar in die Follikel ein. Die Arterienwände zeigen stellenweise eine fibröse Verdickung ihrer Intima. Das Pulpastroma ist stellenweise etwas verdickt, im van Gieson-Präparat treten die Bindegewebsvermehrungen als feine Bündel hervor. Die elastischen Fasern sind in vielen Trabekeln wie gewöhnlich entwickelt, teilweise sind sie spärlich oder abwesend. Einzelne Follikel enthalten etwas weniger elastische Fasern wie gewöhnlich, aus welchem Verhalten man auf eine Vergrößerung durch Neubildung kollagener Substanz schließen kann. Im Scharlach-Präparat ist kein Fett zu sehen. Mit der Turnbull-Reaktion läßt sich kein Eisen darstellen. Nirgends sind Parasiten oder Reste von solchen zu sehen.

Anatomische Diagnose: Splenomegalia aegyptica.

Epikrise: In diesem 2. Falle sind die Trabekel teils deutlich verbreitert, mit neugebildeten, fibrösen Herden ausgestattet. Im Zentrum von einzelnen großen Follikeln findet man Knötchen von verschiedener Größe, die aus hypertrophischen, geschwollenen Reticulumzellen bestehen und eine gewisse Aehnlichkeit mit

Keimzentren oder Herden bei der Diphtherie haben, von beiden aber deutlich zu unterscheiden sind. Die kapillaren Pulpavenen sind erweitert und enthalten:

1. lymphoide Zellen,
2. abgelöste Endothelzellen,
3. eosinophile Zellen.

Keine sidero-fibrösen Herde, keine parasitären Elemente.

3. Fall: M. J. B., Knabe von 15 Jahren, T. 482/26.

Der Knabe tritt am 30. Juli 1926 bei uns ein. Beginn der Krankheit vor 2 Jahren. In dieser Zeit wechselten Fieberperioden mit fieberfreien Zeiten ab. Während der Letzteren bestanden chronische Diarrhoen mit blutigen Stühlen. Im Urin fanden sich nie Parasiten oder Blut. Die Stühle wurden nie auf Parasiten untersucht.

Beim Eintritt gibt Patient ein Schweregefühl und eine Spannung in der linken Bauchgegend an, jedoch sind die Angaben sehr unklar. Da der Knabe Bauer ist, kann sehr leicht eine parasitäre Infektion vorliegen mit Distomum, Ankylostomum oder Amoeben. Im Uebrigen hat der Knabe das Aussehen der von einer parasitären Krankheit befallenen Bauern.

Status: Greisenhaftes, anaemisches Aussehen. Keine Oedeme. Skelett und Muskulatur grazil. Fettpolster fehlt fast vollständig. Herz und Lungen o. B.

Leber: Lungenlebergrenze in der Parasternallinie: 5. Rippe; in der mittleren Axillarlinie: 7. Rippe. Unter dem rechten Rippenbogen palpiert man mit Leichtigkeit die derbe, an der Oberfläche glatte Leber. Im Ganzen scheint sie verkleinert zu sein.

Milz: Sie läßt sich ohne Mühe in ihrem ganzen Umfange palpieren, ist von harter Konsistenz, glatter Oberfläche und nicht schmerzhaft. Die obere Grenze liegt in der vordern und mittlern Axillarlinie auf der Höhe des 7. Intercostalraumes, in der hintern Axillarlinie auf der Höhe der 8. Rippe. Die große Achse der Milz mißt 36 cm, am Rippenbogenrand beträgt ihre Breite 22 cm. Das Organ ist ziemlich beweglich, in der Richtung nach der Linea alba zu.

Temperatur 36,5—37,5, Puls 65—100, Stühle sind weich, 1—2 pro Tag, enthalten ab und zu etwas Blut und Schleim. Im Urinsediment einige Leukozyten, einige Erythrozyten und hyaline Zylinder. Blutuntersuchung auf Malaria und Kala-azar negativ.

Blutbefund am 30. Juli: Erythrozyten . .	4.400.000
weiße Blutkörperchen	2.200
Blutbefund am 5. August: Erythrozyten .	4.400.000
weiße Blutkörperchen	2.200
Differentialzählung vom 6. August:	
Erytrozyten	4.520.000
weiße Blutkörperchen	4.700
Lymphozyten	22%
Leukozyten	76%
Mononucleäre	1.1%
Uebergangsformen	1%

Klinische Diagnose: Splenomegalia aegyptica.

Operation: Auffallend schwache Entwicklung der Bauchdecken. Beim Eröffnen der Bauchhöhle entleert sich blutig-seröse Flüssigkeit, die Milz tritt sofort in die Wunde. Die vordere Milzoberfläche ist mit dem Diaphragma, dem linken Leberlappen und der vorderen Bauchwand verwachsen.

Die Leber ist cirrhotisch.

Postoperative Diagnose: Splenomegalia aegyptica, mit cirrhotischer, leicht hypertrophischer Leber.

Die Milz mißt in ganz frischem Zustand 28 : 16 cm; Gewicht 1200 gr; sie ist von normalem Aussehen, weicher Konsistenz; am vorderen Rande 2 Kerben die schon palpatorisch nachweisbar waren.

Postoperativer Verlauf: 1. Tag: Temperatur 38.5, Puls 100, Respiration 40, bis zum 10. Tage übersteigt die Temperatur nie 37,5. Die Wunde ist glatt geheilt. Nach 4 Monaten befindet sich der Patient wohl, Wundgegend weich.

Blutbefund am 7. September: Erythrozyten	4.500.000	
weiße Blutkörperchen	14.000	
Blutbefund am 1. November: Erythrozyten	3.800.000	
weiße Blutkörperchen	18.000	
Differenzialzählung: Lymphozyten	38%	
neutrophile Leukozyten	50%	60%
eosinophile Leukozyten	10%	
Uebergangsformen	1%	
große Mononucleäre	1%	

Path.-anat. Beschreibung: Makroskopisch: Die Milzkapsel ist zart, auf der Convexität eine 4 : 3 cm messende fibröse Verdickung, anderorts kleine fibröse Adhaerenzen. Ein Pol der Milz ist spitz, der andere deutlich rund. Auf dem Schnitt sind die Trabekel gut sichtbar; die Follikel sind in den Randpartien deutlich sichtbar. Man findet fast ausschließlich in den Randzonen kleine, zum Teil runde, zum Teil unregelmäßige, bis *4 mm messende, mit rostbraunen Zentrum versehene Herde, die meistens von einem Hof umgeben sind.* Stellenweise scheinen die Herde am gehärteten Präparat wie von einem transparenten Mantel umgeben. Mit Schwefelammonium wird das rostbraune Zentrum schwarz, wobei dessen genaue Umgrenzung sich scharf gegen das umliegende Milzgewebe abhebt. Im Zentrum des Herdes läßt sich stellenweise schon mit bloßem Auge ein Gefäßlumen erkennen. *Mikroskopisch:* Die Milzkapsel ist zart. Die Trabekel sind fein, nur ab und zu etwas verdickt, die Follikel sind zahlreich, oft mit großen Keimzentren versehen. Die Pulpavenen sind auch wie in den vorigen Fällen stark erweitert, mit wenig Zellen im Lumen. Im Giemsa-Präparat finden sich hie und da unter diesen Zellen einige eosinophile Leukozyten, zum Teil sind sie nur einkernig; die andern Zellen haben lymphoiden Charakter, teils sind es abgelöste Endothelzellen. In den Schnitten fallen besonders fibröse Herde auf, die schon makroskopisch durch ihre braune Farbe sich auszeichneten. Im Allgemeinen sind die Herde rundlich oder unregelmäßig zackig, in der Nähe von Follikeln oder namentlich Trabekeln gelegen. Die Herde bestehen aus einem teils lockern, teils sklerösen, kernarmen Bindegewebe, in dem sich nur noch wenige Lymphozytenhaufen befinden. Jeder Herd enthält ein Blutgefäß in zentraler oder marginaler Lage.

Im Haematoxylin-Präparat finden sich im Zentrum zahlreicher dieser Herde blauschwarze Schollen und Züge unregelmäßig durcheinander gelagert; sie sind besonders dicht und ausgesprochen um das Blutgefäß, dem sie einseitig anliegen. Neben diesen Bündeln ist eine braune, unregelmäßige Granulation im Bindegewebe verteilt, die in Form von krümmeligen Massen überall im Gewebe liegt. Innerhalb der Herde sieht man nirgends Haemosiderin, nur etwas Formalinpigment.

Für die weitere Analyse der oben im Haematoxylin-Präparat geschilderten Befunde werden nach Turnbull gefärbte Präparate herangezogen, die am eingehensten einen Einblick in die genauere Struktur

der beschriebenen blauschwarzen Schollen und Züge erlauben. Es lassen sich erstens Körnchen nachweisen, die meistenteils deutlich im Innern von Stromazellen gelegen sind. Zweitens treten in Form von blau gefärbten Partickelchen Fäden und Balken entgegen, die zum Teil kollagenen Bündeln entsprechen, zum Teil mehr an starre hyaline Balken gebunden sind. Drittens findet man längliche oder rundliche Bildungen, die beide an die bekannten Bilder von Pilzfäden mit kugeligen Anschwellungen denken lassen, wie sie besonders von den Pneumonomycosen und anderen Pilzinvasionen bekannt sind. Diese letztgenannten Kugeln und Fäden liegen manchmal im Innern von Riesenzellen, die die beschriebenen Körperchen oft rings umgeben und nicht selten die Form von Langhans'schen Riesenzellen besitzen. An mehreren Stellen stellten wir fest, daß von diesem Konvolut kugeliger Anschwellungen ein deutlicher Pilzfaden auslief, der die Riesenzelle verließ und im Stroma sich fortsetzte, um dort zu verschwinden. Manchmal haben die Fäden einen leicht geschwungenen Verlauf. Man unterscheidet deutlich die Pilzscheide und den helleren Inhalt. Die Erstere fällt durch die tiefere Blaufärbung auf, während der Inhalt nur ganz blaß gefärbt ist. Alle diese Einzelheiten erkennt man erst deutlich im Immersions-Präparat. Gerade diese isolierten, aus der Riesenzelle heraustretenden Fäden zeigen das unverkennbare Aussehen der Pilzfäden. Bisweilen treten aus den Konvoluten feinere Fäden nach verschiedenen Seiten heraus. Die Bilder sind bunt und wechselnd, so sieht man bisweilen mitten im Bindegewebe ein kugeliges Gebilde mit scharf blauen Konturen, von dem ein kleines Bäumchen dünner Fäden in die Nachbarschaft ausstrahlt. Zuweilen liegen die eisenhaltigen Elemente so dicht beieinander, daß eine Auflösung nicht mehr möglich ist. Es gibt auch Riesenzellen die nur ein oder zwei parasitäre Gebilde enthalten. Die Fäden können dabei ihre regelmäßige Form verlieren und zu kugeligen Körpern zusammenschrumpfen. Die Fäden sind stellenweise deutlich in einzelne Segmente gegliedert. Die vierte Erscheinung unter den im Eisenpräparat beobachteten Veränderungen betrifft die Gefäße, von denen meistens ein großes und mehrere kleine in diesen Herden zu sehen sind. An den größeren Gefäßen erkennt man deutlich die leicht verdickte Intima, das Endothel fehlt meistens. Nun folgt im Eisenpräparat ein homogen blauer Streifen, der das Gefäß meistens nicht ganz umgibt. An der Stelle, wo das eisenhaltige homogene Band fehlt, befindet sich ein gleich dicker Streifen von sklerotischem Bindegewebe. Das Gefäß hat im Querschnitt mit auffallender Häufigkeit die Form eines Bogens, wobei der eiseninkrustierte Teil den Bogen, der eisenfreie Teil die Sehne darstellt, welch Letztere meistens gegen die Peripherie des Herdes gerichtet ist. In sämtlichen durchgesehenen Schnitten sind die Gefäße gut durchgängig. Die kleinen Gefäße haben einen geschlossenen Eisenring, ein Intimabelag ist bei ihnen ebenfalls nicht mehr deutlich zu sehen. Die Elastica der größeren Gefäße ist nur noch einseitig vorhanden; dort wo sie fehlt befinden sich die oben beschriebenen tiefblau gefärbten hyalinen, im Karmin-Präparat roten Bündel. Die fibrösen Herde enthalten nur in ihrer Peripherie elastische Fasern. Im Elastica-Präparat tritt wie auch im vorigen Falle klar hervor, daß die Follikel sich eng an die Trabekel anschliessen.

Fett ist nirgends zu finden. Kalk-Reaktion ist negativ.

Epikrise: Im vorliegenden 3. Falle fanden sich in einer vergrößerten Milz folgende mikroskopische Veränderungen: die zahlreichen Follikel besitzen teilweise größere Keimzentren; die kleinen Pulpavenen sind erweitert und enthalten abgeschilferte

Fig. 3.

3. Fall: Froschbauchform des Abdomens. Konturen der Milz eingezeichnet, ausgedehnte Hautnarben.

Endothelzellen, lymphoide Zellen und eosinophile Leukozyten. Die makroskopisch sichtbaren braunen Herde enthüllen sich unter dem Mikroskop als fibröse, eisenhaltige, in der Nähe von

Follikeln oder namentlich von Trabekeln gelegene Herde. Sie bestehen teils aus einem lockeren, teils aus einem sclerotischen Bindegewebe. Die eisenhaltigen Bestandteile in diesen Herden präsentieren sich:

1. als zum Teil in Stromazellen gelegene Körnchen (Haemosiderinbildung);

2. in Form von Fäden und Balken, die aus der Grundsubstanz hervorgegangen sind;

3. als rundliche oder längliche Bildungen, die in allen ihren Formen an Pilzfäden erinnern;

4. als geschlossene oder offene Ringe in der Wandung kleinerer oder größerer Gefäße (Arterien). Unterbrechungen der Kontinuität der Gefäßwandungen oder völlige Obliteration des Lumens konnten in zahlreichen, zum Teil Serienschnitten durch die fibrösen Herde nicht gefunden werden.



Fig. 4.

4. Fall: Formalingehärtetes Organ. Die sidero-fibrösen Herde sind in der Peripherie gut sichtbar.

4. Fall: L. S. A. T. 479/26. Frau von 32 Jahren, tritt am 9. November 1921 in die Klinik ein. Die Krankheit dauert seit 6 Jahren; während des 1. Jahres hatte sie Fieber, die dem Tertianatypus entsprachen, mit Schüttelfrösten begannen und mit Schweissen endigten. In den folgenden Jahren hatte die Patientin beständig Fieber, welche sie jedoch weder genauer beschreiben, noch deren Intervalle angeben kann. Sie hatte ferner sanguinolente Stühle. Im 2. Krankheitsjahr begannen Schmerzen in der linken oberen Bauchgegend und zugleich spürte sie einen zitronengroßen Tumor unter dem linken Rippenbogen. Eine Frau massierte ihr den Bauch, worauf sich der Tumor abgeplattet habe. Nach den Essen niemals Brechen.

Status: Mittelgroße Frau, Haut und Schleimhäute blaß. Skelett und Muskulatur o. B., Herz o. B., Puls 80, Lungen o. B.

Leber: obere Lebergrenze 6. Rippe, untere Lebergrenze: Rippenrand. Bauchdecken sind zart, zurückzuführen auf die Schwangerschaft und die Größe der Milz. Kein Ascites. Die Narben auf dem Abdomen rühren von den sog. „Setons" der Eingeborenen her, d. h. sie führen mit Hilfe einer Nadel ein Seidengewebsstück unter die Haut ein, um eine Eiterung zu provozieren. Die Narben finden sich bei allen unsern Kranken und diese Beobachtung wurde von allen gemacht, die über die Splenomegalia aegyptica geschrieben haben.

Urin keine Parasiten, Stuhl wurde daraufhin nie untersucht, Wassermann negativ, Blutserum reich an Gallenfarbstoffen.

Blutbefund am 10. November: Erythrocyten	3.500.000
weiße Blutkörperchen	2.000
Differentialzählung vom 14. November:	
neutrophile Leukozyten	69%
eosinophile Leukozyten	4,5%
Lymphozyten	25%
große Mononucleäre	0,5%
Uebergangsformen	1%

Milz: In der linken obern Bauchgegend eine prominente Stelle, der ein gut palpabler, großer Tumor entspricht, der das linke Hypogastrium einnimmt und sich nach rechts bis zum rechten Rippenbogen erstreckt. Nach unten reicht sie bis zum Nabel, nach oben in der mittleren Mammillarlinie bis zur 6. Rippe. Palpatorisch ist der Tumor fleischig, hart, Oberfläche glatt und regelmäßig, scharf begrenzt mit Inzisionen am Rande. Die große Achse ist beinahe transversal, das Organ läßt sich wie ein Uhrpendel bewegen, mit dem Diamphragma bestehen wahrscheinlich starke Verwachsungen.

Operation: Kein Ascites. Die Vorderseite der Milz ist wenig adhaerent, mit dem großen Netz verwachsen. Die Entfernung der Milz ist wegen starken Adhaerenzen schwierig. Die Leber ist von cirrhotischem Aussehen und Gefüge.

Milz: Sie mißt in frischem Zustande 25 : 17 : 6 cm, 1250 gr. Von allen extirpierten Organen ist dieses das Einzige, das absolut normal zu sein scheint. In den Milzausstrichen keine Parasiten.

Postoperative Diagnose: Splenomegalia aegyptica.

Postoperativer Verlauf: Während der ersten Woche überschreitet die Temperatur nie 38.2, keinerlei Komplikationen.

Blutbefund vom 17. November: Erythrozyten	4.500.000
weiße Blutkörperchen	32.000
Differentialzählung: Leukozyten	84%
Lymphozyten	13%
große Mononucleäre	1%
Uebergangsformen	2%

Nach 14 Tagen beginnt die Wunde, wo die Drains lagen, etwas zu eitern. Der Bauch ist weich, unempfindlich. Die Temperatur schwankt zwischen 37 und 39. Puls 80—100. Am 35. Tage geht die Patientin weg, die Wunde fistuliert noch etwas. Es läßt sich nicht entscheiden, was als Ursache des Fiebers angesehen werden muß, ob eine versteckte Eiterung oder die Splenomegalie. Von der Patientin weiß man noch, daß sie ein Erysipel bekam, von dem sie sich sehr gut erholte. Patientin ist vollkommen geheilt.

Path.-anat. Beschreibung: Makroskopisch: Im Gegensatz zu den andern Milzen ist die Oberfläche dieses Organes grob gefaltet, mit Ausnahme eines Poles, an welchem sie ziemlich glatt erscheint. Die Kapsel ist kaum verdickt mit Ausnahme von einigen Stellen, wo Adhaerenzen der Milzkapsel anhaften. An einer Stelle ein bräunlicher Fleck, der sich mit Schwefelammonium nicht schwarz färbt. Auf dem Schnitt ist die Kapsel ebenfalls zart, die Trabekel sind von normaler Größe, die Follikel kaum sichtbar. Auf der Schnittfläche sind überdies kleine, scharf umschriebene, dunkelbraune, oder schiefrige Herde zerstreut, von Stecknadelkopf- bis Linsengröße. Im Zentrum dieser Herde befindet sich oft das Lumen eines Gefäßes, als dunkelbrauner Fleck. Um die Herde herum ist das Milzgewebe oft grünbraun gefärbt. Mit Schwefelammonium treten die erwähnten Herde als scharfe, circumscripte Punkte heraus, die nicht immer rundlich sind, sondern oft eine unregelmäßig längliche und zackige Gestalt haben. Das übrige Milzgewebe nimmt mit Schwefelammonium eine grünliche Farbe an.

Mikroskopisch: Die Kapsel ist dünn, die Trabekel zum Teil verbreitert zum Teil schmal. In denselben liegen stellenweise Lymphozyten, die die elastischen Fasern auseinanderschieben und die Maschen erweitern. Die Follikel enthalten selten ein kleineres Keimzentrum und sind nicht vergrößert noch an Zahl vermehrt. Die Lymphknötchen reichen bis an die verbreiterten Trabekel heran. Da wo die fibrösen Herde in den Trabekeln sich befinden, verschwindet das elastische Gewebe vollkommen. Beim Betrachten der Pulpa fallen wiederum die weit klaffenden Lumina der kapillaren Venen auf. Zahlreiche dieser Gefäße sind leer, andere enthalten teilweise lymphoide Zellen oder Zellen mit großem hellem, nicht sehr chromatinreichem Kern und breitem Protoplasma. Von diesen runden Zellen lassen sich die Endothelzellen unterscheiden, die sich von der Innenfläche der Venen ablösen oder an der Innenseite sitzen bleiben und ins Lumen vorspringen. Im Giemsa-Präparat sind einzelne dieser, im Gefäßlumen gelegenen Zellen eosinophile Polynucleäre; die andern lassen sich nicht näher identifizieren. In der Pulpa ist das Reticulum stellenweise verdickt und hat sich in feine Bindegewebsbündelchen umgewandelt, mit der Peripherie benachbarter Lymphfollikel verschmelzend.

Stellenweise finden sich die schon makroskopisch beschriebenen fibrösen Herde, namentlich in den Trabekeln gelegen, aber oft mit dem Follikelbild verschmelzend. Im Allgemeinen ist das Bindegewebe mäßig kernreich, an einigen Orten sind die Bindegewebszellen geschwollen, mit etwas bläschenförmigem Kern ausgestattet. Stellenweise finden sich zwischen den kollagenen Fasern einige Lymphozyten. Einzelne Herde zeigen Bilder, die an die hyaline und amyloide Degeneration erinnern, durch ihre Armut an Kernen und den homogenen Anblick der mit Eosin rot gefärbten Trabekel.

Im van Gieson-Präparat sind die Herde intensiv rot gefärbt und bestehen aus roten Balken in einem Flechtwerk von rötlichen, kollagenen Fasern gelegen. Außerdem finden sich braunschwärzlich gefärbte Fäden

oder Bälkchen und endlich Riesenzellen, deren Protoplasma hellbräunlich erscheint. In einem Gesichtsfeld finden sich bei starker Vergrößerung bis zu 10 solcher Riesenzellen, mit diffus verteilten Kernen. In den Riesenzellen fallen mehrfach Einschlüsse auf. Einzelne Partikel sind im van-Giesen-Präparat ganz schwarz gefärbt und erweisen sich bei starker Vergrößerung (Immersion) als rundliche Gebilde, die von einer deutlich abgegrenzten Kapsel umgeben sind. Zwischen den schwarzen Membranen und dem Zentrum liegt ein heller Raum. Im Bindegewebe finden sich ferner röhrenförmige Gebilde, die grau erscheinen, während die in den Riesenzellen gelegenen Körper eher schwarz sind. Im Haematoxylin-Präparat treten diese Einschlüsse ebenfalls als schwarze Gebilde zutage.

Eisenfärbung: Das Bindegewebe ist zum Teil bläulich gefärbt. Es finden sich hier wiederum scharf umrissene, blaue Fäden von verschiedener Breite, ferner größere, kugelige Gebilde, die hell oder dunkelblau und zum Teil sehr umfangreich und angeschwollen sind. Stellenweise sieht man in einer homogenen Masse deutliche, zylindrische Fäden, die oft gegliedert sind, manchmal septiert und mit kugeligen Anschwellungen versehen. Diese Fäden durchsetzen etwa in paralleler Richtung das Bindegewebe oder durchflechten sich. Die Fäden (Parasiten) findet man nicht außerhalb der Herde. Im Elastica-Präparat sind die Pilzelemente mit Karmin gerötet, die Pilzscheide erscheint gelblich, der Inhalt rot.

Die Intima der Gefäße ist bindegewebig verdickt, mit Einlagerung mehrfacher, elastischer Fasern. Das Endothel fehlt meistens. Auf die Intima folgt wie im vorhergehenden Falle ein homogen blauer Streifen, der die großen Gefäße nicht ganz, die kleinen jedoch vollständig umgibt. Das in jedem Herde befindliche große Gefäß hat wiederum auf dem Querschnitt die Form eines Bogens, mit der gleichen Verteilung des eisenhaltigen und eisenfreien Teiles des homogenen Gewebsringes. Die Gefäße sind in sämtlichen, durchgesehenen Schnitten durchgängig und deren Wandung intakt.

Das Grundgewebe der Pulpa ist in Form feiner Bindegewebszüge vermehrt. Die fibrösen Herde enthalten nur in ihrer Peripherie elastische Fasern. Die Follikel schließen sich, wie in den andern Fällen eng an die Trabekel an.

Fett ist nirgends zu finden.

Epikrise: Im vorliegenden 4. Falle lassen sich die erhobenen Befunde folgendermaßen zusammenfassen: Die Kapsel des vergrößerten Organes ist dünn, die Trabekel zum Teil verbreitert; die Follikel enthalten selten ein Keimzentrum, die kleinen Pulpavenen sind erweitert, sie sind z. T. leer, z. T. enthalten sie lymphoide Zellen, Endothelien und Zellen mit großem, hellem Kern und breitem Protoplasma. Die makroskopisch sichtbaren braunen Herde bestehen aus kernarmem Bindegewebe und im Turnbull-Präparat blaugefärbten Bestandteilen. Diese präsentieren sich:

1. als scharf konturierte blaue Fäden;

2. als größere kugelige Gebilde, die hell oder dunkelblau sind, z. T. angeschwollen und sehr umfangreich, oft liegen sie im Innern von Riesenzellen;

3. als deutlich zylindrische Fäden, die oft gegliedert sind und kugelige Anschwellungen haben (Parasiten), sie durchziehen das Bindegewebe und verflechten sich oft untereinander;

4. als geschlossene oder offene Ringe in den Wandungen kleinerer oder größerer Gefäße (Arterien).

Die Intima der Gefäße ist verdickt, das Grundgewebe der Pulpa vermehrt.

5. Fall: T. H. Mann von 35 Jahren. T. 352/24. Bauer, tritt am 13. Dezember 1923 ein. Nie eine venerische Krankheit gehabt, nie Alkoholabusus. Die Krankheit begann vor 2 Jahren. Er verspürte „etwas" in seinem Abdomen. Seit 3 Monaten wurde sein Bauch zusehends größer; eine Punktion ergab Ascitesflüssigkeit, worauf sich die Flüssigkeit rasch wieder bildete.

Status: Mittelgroßer, kachektischer, blasser Mann. Skelett gut entwickelt, Muskulatur grazil, Fettpolster fehlt fast vollständig. Herz und Lungen o. B., Urin Spuren von Eiweiß, 2—4 Stühle pro Tag. Das Abdomen hat die typische Froschbauchform, es ist weich und unempfindlich. Der Ascites scheint stark ausgebildet zu sein.

Leber: Obere Grenze 5. Rippe in der Mammillarlinie.

Milz: Der Traube'sche Raum ist durch die Milz gedämpft; in der Axillarlinie steigt die Dämpfung bis zur 7. Rippe. Nach unten reicht die Milz bis zum Nabel. Durch die dünnen Bauchdecken läßt sich das Organ in seinem ganzen Umfange palpieren; die Oberfläche ist glatt, leicht schmerzhaft bei der Berührung.

Im Stuhl keine Parasiteneier. Temperatur stets unter 37, Puls 85—100, Respiration 18—24.

Blutbefund vom 13. Dezember: Erythrozyten	4.600.000
weiße Blutkörperchen	4.200
Differentialzählung: Leukozyten	71%
Lymphozyten	25%
große Mononucleäre	1%
Uebergangsformen	3%

Klinische Diagnose: Splenomegalia aegyptica.

Am Vorabend der Operation werden 11 Liter Ascitesflüssigkeit punktiert.

Operation am 15. Dezember: Aus der Bauchwunde entleeren sich ca. 10 Liter sero-sanguinolenter Flüssigkeit. Die Milz flottiert frei in der Flüssigkeit. Die Entfernung der Milz gestaltet sich im ganzen nicht sehr schwer, keine größeren Blutungen.

Postoperativer Verlauf: In den vier nächsten Tagen, während welchen der Patient noch lebte, war die Temperatur stets unter 37, sank oft bis 35.5. Puls 50—70. Respiration 20. Tod infolge Leberinsuffizienz.

Path.-anat. Beschreibung: Makroskopisch: Milz 20 : 19 : 9.5 cm. Die Oberfläche ist glatt, keine großen Adhaerenzen, feste Konsistenz, Rand leicht gezackt. Auf dem Schnitt ist die Kapsel nicht verdickt, die Trabekel und Follikel sind kaum sichtbar. Das Zentrum des Organes mit zahlreichen Löchern (postmortale Veränderungen wegen ungenügender Durchfixierung des Organes). In den intakten Randpartien finden sich in großer Zahl braune Herde von sehr variabler Größe und Form. Sie wechseln zwischen Stecknadelkopf und Linsengröße und zeigen dabei oft unregelmäßig verzweigte Formen. Die kleinern runden Herde lassen sich auf zahlreichen Schnitten durch das Organ als langgestreckte, braune, langspindelförmige Züge erkennen. Auch die Fortsätze der verzweigten Herde verjüngen sich gegen ihr Ende allmählich. Es gelingt in den Herden ein bis mehrere Gefäße als kleine schwarze Punkte zu erkennen. Mit Schwefelammonium färben sich die Herde intensiv schwarz und sind gegen die Umgebung mit scharfer Grenze abgesetzt.

Fig. 5.

Fall 5. Milzkonturen.

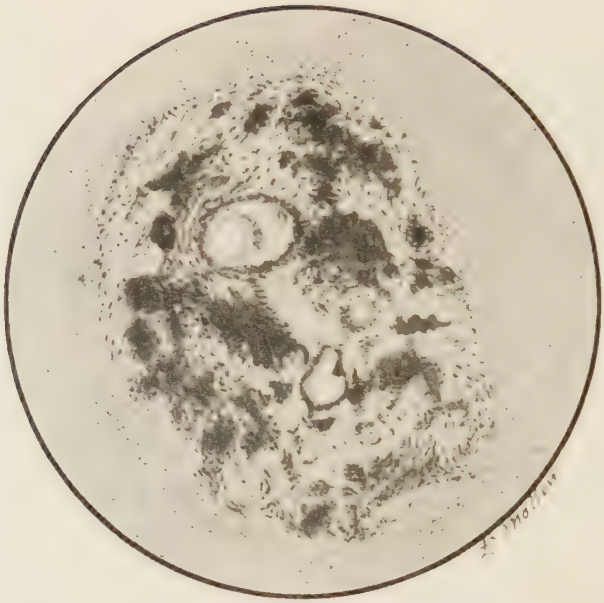

Fig. 6.
5. Fall. Milzherd (Eisenfärbung.) Zeiß. Im. $^1/_{12}$. oc. orthoskopisch 6.



Fig. 7.
5. Fall. Milzherde mit Gefäßlumen im Zentrum.

Mikroskopisch: Die fibröse Kapsel ist leicht verdickt. Die Trabekel sind von verschiedener Breite. Die Follikel sind klein und spärlich und reichen an die weiter unten zu beschreibenden Herde heran. Die Venen in den Trabekeln sind erweitert. Die Pulpa ist hyperplastisch, die kapillaren Venen sind erweitert, im Allgemeinen leer, selten mit lymphoiden Zellen gefüllt; ab und zu ein eosinophiler Leukozyt und Myeloblast, neben abgelösten Endothelzellen. Das Reticulum der Pulpa ist stellenweise verdickt. Die Bindegewebszüge umgeben die kapillaren Venen.

Auch unter dem Mikroskop fallen die oben beschriebenen Herde wiederum ins Auge. Auf einem mikroskopischen Schnitte von 3 : 2 cm können 20 verschiedene Herde von variabler Größe gezählt werden. Diese bestehen wiederum aus einem zum Teil kernarmen, fibrösen, sklerotischen Gewebe, das von eigenartigen Zügen durchzogen ist, die sich mit Hae-

matoxylin dunkelblau-schwarz färben. Intrazellulär finden sich stellenweise Haemosiderinpartikel, besonders an der Grenze des normalen Teiles der Trabekel gegen die fibrös entarteten. Außerdem gibt es Züge und Balken, die gelblich oder grünlich gefärbt sind, welche Farben am besten hervortreten in mit Haematoxylin gefärbten Glycerin-Schnitten. Die blauschwarzen Züge scheinen sich in mit Eosin rotgefärbte Streifen fortzusetzen. In zahlreichen der siderofibrösen Herde sind Riesenzellen. Im Giemsa-Präparat liegen rote Körnerhaufen im Bindegewebe kokkenartig verteilt; es sind wahrscheinlich Mastzellen, obschon man die Kerne nicht mehr erkennen kann. Des Fernern findet man Plasmazell-ähnliche Zellen mit vakuolisiertem Protoplasma. Die erkrankten Teile der Trabekel entbehren der elastischen Fasern.

Im Eisen-Präparat finden wir wiederum die kugeligen und fädigen Gebilde mit blauer Randkontur und dem zartblauen Inhalt. Diese kolbigen Körperchen sind teils isoliert rund, teils zusammengeballt und von Riesenzellen rings umschlossen. Oft liegen diese Gebilde so eng beisammen, daß ihre einzelnen Bestandteile nicht mehr voneinander getrennt werden können. Hier und da beobachtet man, wie aus solchen Konvoluten heraus feine, doppeltkonturierte, teilweise deutlich segmentierte Fäden ausgehen, um sich im umgehenden Bindegewebe zu verlieren. Selten tragen diese Fäden Anschwellungen.

Die Venen sind sehr schwer zu erkennen. Größere Venen sieht man nicht. Sehr leicht findet man die Konturen der Arterien, die stellenweise spindelförmig erweitert sind, besonders da, wo das Balkenwerk rings herum fibrös entartet ist. Ganz auffallend sind die Gefäße, deren rundes Lumen klafft und von einem oder mehreren dunkelblauen, gekräuselten Ringen umgeben ist. Dabei bleibt im Innern noch eine Wandschicht frei von der Infiltration (Haematoxylin). Im Elastica-Präparat sieht man, daß diese Gefäße den Arterien entsprechen, deren Elastica manchmal in 3—4 Lamellen zerlegt ist. Die großen klaffenden Arterien lassen oft überhaupt keine Färbung der elastischen Fasern erkennen, wobei die Wand von einem entweder geschlossenen, oder an einer Stelle unterbrochenen Ring inkrustierten homogenen Gewebes eingenommen ist. An der unterbrochenen Stelle ist die Elastica-Färbung scharf zu erkennen. Schon in den intakten Trabekelarterien sieht man, wie das Gefäß mehrere Intimalamellen zeigt. Die mit Haematoxylin blauschwarz gefärbten homogenen Gewebszüge der Gefäßwandung färben sich im Turnbull-Präparat intensiv blau. Mit auffallender Häufigkeit hat der Gefäßquerschnitt die Form eines Bogens, wobei der inkrustierte Teil den Bogen, der eisenfreie Teil die Sehne darstellt. An der Entstehung dieses Querschnittbildes werden mechanische Momente schuld sein, indem der inkrustierte Teil durch den andern kompensiert wird. Die im Bindegewebe gelegenen eisenhaltigen Produkte schließen sich sehr eng an die veränderte Wand der Arterien an. Das Gefäßlumen ist überall durchgängig. Das Endothel fehlt, die Intima ist leicht verdickt. Die Elastica interna ist an den eisenfreien Stellen gut erhalten, an den eiseninkrustierten nicht nachweisbar oder in feine Lamellen aufgesplittert.

Die Follikel-Arterien sind o. B. Die Arterien in den intakten Trabekeln sind bis auf die Zunahme ihrer Elastica normal. Arterienthrombosen sind nirgends zu sehen. Im Fett-Präparat finden sich 2 kleine, scharlachrote Kügelchen mit einer feinen, durch Haematoxylin blaugefärbten Kontur.

Epikrise: Im vorliegenden 5. Falle können wir die erhobenen Befunde wie folgt zusammenfassen: Die Kapsel ist leicht verdickt, die Trabekel von verschiedener Breite, die Pulpavenen sind

erweitert, ihr Lumen teils leer, teils enthalten sie lymphoide Zellen, Endothelzellen und Zellen mit großem, hellem Kern und breitem Protoplasma. Das Reticulum der Pulpa ist stellenweise verdickt. Die fibrösen Herde bestehen aus kernarmem Bindegewebe. Hier und dort intracellulär gelegenes Haemosiderin. Die eisenincrustierten Bestandteile treten in folgenden Formen auf:

1. als blaue, fädige Gebilde mit blauen, scharfen Randkonturen und zartblauem Inhalt (Parasiten);

2. als zarte, kugelige und kolbige Partikel, oft von Riesenzellen umgeben;

3. in den Gefäßen als teils offene, teils geschlossene Ringe, unter der Intima gelegen.

Die Venen der Herde sind kollabiert. Die Arterien stellenweise spindelförmig erweitert. Die Elastica der großen Arterien ist in 3—4 Lamellen aufgesplittert und vermehrt. Das Endothel fehlt, die Intima ist verdickt. Arterienthrombosen sind nirgends zu sehen.

Zusammenfassende Betrachtung.

Die 5 exstirpierten Milzen stammen von Personen, die ausnahmslos der Bauernbevölkerung angehören, davon sind 3 Männer im Alter von 30—35 Jahren, ein Knabe von 15 Jahren, und eine Frau von 32 Jahren. Die anamnestischen Angaben über den Ursprung des Leidens sind alle sehr unbestimmt. Am besten beobachtete sich wohl die Frau, die angibt, ihre ersten Beschwerden 6 Jahre vor Spitaleintritt verspürt zu haben, alle andern beobachteten ihre ersten Symptome 2—3 Jahre vor dem Beginn ärztlicher Behandlung. Die häufigsten Krankheitssymptome sind Schwergefühl im Bauch, besonders im linken Hypochondrium, leichte Atembeschwerden wegen Raumbeengung infolge des stark ausgeprägten Ascites, der bei allen 5 Fällen ausnahmslos stark ausgebildet war. Einmal beobachtete man eine Varicocele links, infolge Drucks der vergrößerten Milz auf die linke Vena spermatica int. Bei allen Fällen bestanden starke blutige Diarrhoen. Als schwere Komplikationen sind Lungensymptome zu nennen, ferner Leberinsuffizienz, an der der Patient des 5. Falles starb; der 1. Fall starb an Herzschwäche. In Stuhl und Urin wurden nie Parasiten oder Eier von solchen gefunden, im Stuhl leider nur selten gesucht. Bei Schistosomiasis Mansoni ist aber gerade die Stuhluntersuchung wesentlich. Malaria und Leishmaniose bestanden nie als komplizierende Krankheiten. Was die Blutbefunde anbetrifft, so ist der niedrigste, beobachtete Erythrocytenwert 3 Millionen, hochgradige Anaemie bestand demnach nie. Der niedrigste Wert der weißen Blutkörperchen ist 2.000,

der höchste 4.700 (Befunde bei Eintritt in den Spital). Diese angegebenen Werte entsprechen einer Leukopenie. Die für dieses Stadium typische Lymphocytose zeigt sich nur im 1. Falle mit 42,7% Lymphocyten. Im 2. Falle findet sich eine Eosinophilie von 8%.

Morphologie der 5 Milzen. Die unmittelbar nach der Operation gewogenen Organe zeigten Gewichte von 1200—1541 gr. Inwieweit die Blutfülle dabei berücksichtigt wurde, ist meistens nicht gesagt und hängt auch davon ab, ob man bei der Milzentfernung Arterie oder Vene zuerst unterbunden hat. Die Differenz kann dabei mehrere hundert Gramm ausmachen, wenn man die enorme Kongestion berücksichtigt. Die Milzgefäße sind stark erweitert, die Arterie ist von der Dicke eines kleinen Fingers, die Vene hingegen dehnt sich bis zum Umfang eines Daumens aus. Diese Gefäßhypertrophie entspricht der allgemeinen Vergrößerung des Organes. Die Gefäße zeigten im Allgemeinen keine Besonderheiten.

Sämtliche Milzen sind gleichmäßig hypertrophisch, die Oberfläche ist glatt, keine Knotenbildung. Wiederholt beobachtet man Einkerbungen und regelmäßige Furchen, die oft auf Raumbeengung von Seiten der benachbarten Organe zurückzuführen sind. Die Kapsel war teils verdickt, teils noch zart, mit wenigen feinen bindegewebigen Adhaerenzen. An einzelnen Organen finden sich aber circumscripte perisplenitische Kapselverdickungen, die aus straffem, sclerotischem Bindegewebe bestanden und ab und zu kleine Herde von Lymphocyten einschließen.

Die Konsistenz konnte nicht mehr festgestellt werden, da die Milzen in gehärtetem Zustande in unsere Hände kamen, desgleichen war die Farbe nicht mehr erkennbar. Ueber Konsistenz und Farbe sagen auch die Krankengeschichten nichts Genaues.

Was nun die Beschreibung der Schnittflächen anbetrifft, so müssen wir Fall 1 und 2 gesondert von den andern Fällen betrachten. Jene zeigten überhaupt keine macroscopisch sichtbaren Herdveränderungen, auch nicht als man sie in feine Scheiben zerlegte. Bei den Fällen 3, 4, 5 hingegen finden wir über die ganze Oberfläche zerstreut braune Herde von verschiedener Größe und Form. Dieselben sind zahlreich bei Beobachtung 5, weniger bei 3 und 4. Die Größe variiert zwischen Stecknadelkopf- und Linsengröße, sie zeigen dabei oft unregelmäßig verzweigte Formen. Teils lassen sie sich als langgestreckte Inseln auf große Strecken durch das Organ verfolgen, im Zentrum der Herde läßt sich fast immer das Lumen eines Gefäßes erkennen. Mit Schwefelammonium färben sie sich intensiv schwarz und heben sich dadurch gegen das umgebende Milzgewebe immer scharf ab. Die Trabekel

sind teils leicht vermehrt, teils noch fein und zart. Die Verdickung von Kapsel und Trabekeln ist zum Teil mechanische Folge der Spannung. Die Follikel sind meistens deutlich sichtbar, zeigen auffallend oft Keimzentren oder andere Herde aus großen Retikulumzellen.

Mikroskopisch lassen sich die erhobenen Befunde wie folgt zusammenfassen: Die Kapsel zeigt mit Ausnahme der erwähnten Verdickungen keine Besonderheiten. Die Trabekel sind teils etwas verdickt, teils von normaler Größe. Im 4. Falle finden sich in denselben kleine Lymphozytenhaufen, die die elastischen Fasern auseinander treiben. Die Follikel sind im Falle 1 und 3 groß und zahlreich, mit Keimzentren verschiedener Größe. Bei 2, 4, 5 sind die Follikel klein und an Zahl gering, sie reichen an die verbreiterten Trabekel heran. Bei 2 trifft man im Zentrum von Follikeln Knötchen geschwollener hypertrophischer Reticulumzellen. Das ganze Gebilde hat große Aehnlichkeit mit Keimzentren.

Die kapillaren Venen zeigen bei allen 5 Organen regelmäßig eine starke Erweiterung ihres Lumens. Dasselbe ist entweder leer oder enthält Zellen folgenden Charakters:

1. lymphoide Zellen;

2. Endothelzellen, die stellenweise Lymphozyten phagozytiert haben;

4. Zellen mit großem hellem Kern und hellem Protoplasma. Zum Teil an Myeloblasten erinnernd. Aber eine deutliche Haematopoese trat an den Milzschnitten nicht hervor.

Das Reticulum der Pulpa ist mit Ausnahme von Fall 1 leicht vermehrt, mehrfach in Form kleiner Bindegewebsbündelchen.

Die Arterien sind bei 5 leicht erweitert, bei 2 ist das periarterielle Bindegewebe etwas vermehrt, mit schmalem, lymphatischem Saum, die Intima ist verdickt.

Die Fettreaktion ist bei 1—4 vollständig negativ. Bei 5 finden sich nur an einer Stelle 2 mit Fett gefüllte Zellen in einem Trabekel.

Mit Ausnahme der weiter unten genauer zu behandelnden, fibrösen Herde, ist die Turnbullreaktion in der ganzen Pulpa negatif. Die Milzen sind also auffallend eisenarm, auch die ohne siderofibrösen Züge. Die Kalkreaktion nach *Kossà* ist durchwegs negativ. Im Gram-Präparat lassen sich nirgends irgendwelche Bakterien darstellen, ebensowenig nach *Giemsa*. Das größte Interesse beanspruchen ohne Zweifel die fibrösen, eiseninkrustierten Herde, die sich im Falle 3 nur in geringer Zahl, bei 4 und 5 in großer Zahl vorfanden. Sie bestehen aus lockerem oder sklerotischem Bindegewebe, indem Lymphocyten vereinzelt oder in kleinen Häufchen zerstreut liegen. Die Herde enthalten regel-

mäßig ein großes Gefäß (Arterie) und 2 kleinere Arterien. Die Venen sind kaum sichtbar. Elastische Fasern finden sich nur in der Peripherie der Herde. Im *van Gieson*-Präparat sind sie intensiv rot gefärbt, aus einem Flechtwerk kollagener Fasern bestehend. In das Bindegewebe sind braunschwärzliche Fäden oder Balken und Riesenzellen eingestreut, deren Protoplasma hellbräunlich erscheint. Wieder andere Gebilde sind ganz schwarz gefärbt und entpuppen sich in der Immersion als rundliche Körper die von einer deutlichen Kapsel umgeben sind. Daneben entdeckt man im Bindegewebe grau gefärbte, röhrenförmige Gebilde. Eine klare Differenzierung aller dieser erwähnten Gewebseinschlüsse gestattet die Eisenfärbung nach Turnbull. In diesen Schnitten tritt auch die Beziehung der eisenhaltigen Teile zu den Gefäßwänden deutlich in Erscheinung.

Die eisenpositiven Teile treten in folgenden Formen auf:

1. als blaue Körnchen, die im Innern von Stromazellen gelegen sind, Haemosiderin;

2. als blaugefärbte Fäden und Balken, die zum Teil kollagenen Bündeln entsprechen, zum Teil mehr an starre, hyaline Balken gebunden sind;

3. als feine Fäden und Kugeln mit kugelförmigen Anschwellungen, die an die bekannten Bilder der Pneumonomycosen und verwandten Pilzerkrankungen erinnern.

Diese Kugeln und Fäden liegen öfters im Innern von Riesenzellen, die nicht selten die Form von *Langhans*'schen Riesenzellen haben. In mehreren Fällen stellt man mit Deutlichkeit fest, wie von den Konvoluten kugeliger Anschwellungen deutliche Pilzfäden ausgehen, die die Riesenzelle verlassen und sich im umgebenden Bindegewebe verlieren. Die Fäden sind oft geschwungen und segmentiert, ihre Pilzscheiden treten als scharf blaue Konturen hervor, während der Inhalt hellblau erscheint. Zuweilen liegen diese blauen Gebilde so dicht beieinander, daß eine scharfe Differenzierung unmöglich ist. Im Innern von Riesenzellen verlieren diese Pilzfäden ihre scharfen Konturen und schrumpfen zusammen. Ich muß hier auf die zwei Zeichnungen in der kurzen Mitteilung, die in dieser Zeitschrift kürzlich erschienen ist, verweisen (*Askanazy* und *Schweizer*). Die Bilder stammen von Original-Präparaten des Falles 5. Fruktifikationsorgane fanden wir nirgends.

4. Diese Form der Eiseninkrustation ist ganz an die Arterienwand und gewisse Teile des Bindegewebes der Herde gebunden. Auf die leicht verdickte Intima, der das Endothel meistens fehlt, folgt ein homogen blauer Streifen, der das Gefäß häufig nur teilweise umgibt. Ich habe oben schon einmal das Bild von Bogen

und Sehne gebraucht, und in der Tat könnte man seine Entstehung mechanischen Kräften zuschreiben, in dem Sinne, daß der straffe eisenhaltige Teil die Tendenz hat, sich zu strecken und damit den eisenfreien aus straffem Bindegewebe bestehenden Teil der Gefäßwand spannt. Der eisenhaltige Ring in der Gefäßwand hängt mit blau gefärbten homogenen Zügen in der Umgebung zusammen. Pilzelemente wie wir sie oben beschrieben haben, finden sich weder im Lumen noch in der Wand der Gefäße, noch in deren unmittelbaren Umgebung. Die elastischen Elemente in der leicht verdickten Intima sind etwas vermehrt, oft fehlen in der Gefäßwand die elastischen Fasern überhaupt oder sie sind dann in der Intima in 3 —4 Lamellen zerlegt. Im eisenfreien Teil des Gefässes ist die Elastica deutlich nachweisbar. Die kleinsten Gefäße stellen einen geschlossenen Ring (blaugefärbt) dar. Die Venen sind sehr schwer zu erkennen, an ihnen sind keine entsprechenden pathologischen Veränderungen nachweisbar.

Bei den 5 Fällen von Splenomegalia aegyptica fanden wir dreimal, d. h. in 40% der Fälle die siderofibrösen Herde, wie sie bereits schon zu verschiedenen Malen eingehend beschrieben worden sind (*Gandy, Nanta, Pinoy, Eppinger, Christeller, Puskeppelies, Hennings, Klinge, P. Emile-Weil, Raymond, Grégoire, Flandrin*). In unsern beiden ersten Fällen wurde jegliche Eiseninkrustation und Bildung fibröser Knötchen gänzlich vermißt; die übrigen Veränderungen der Milz stimmen aber mit den bei den 3 positiven gefundenen Fällen genau überein. Auf diese Beobachtung hin drängt sich uns die Frage auf, ob in den zwei ersten Fällen die gleiche Krankheit vorliege wie bei 3—5, nur daß sie relativ früh zur Beobachtung gekommene Stadien ein und desselben Krankheitsbildes sind. Man könnte eher einwenden, daß die 2 Splenomegalien ohne Eisenherde anderer Aetiologie entstammen. Nach klinischen, anatomischen und sonstigen Befunden möchte man annehmen, daß die 5 Milzveränderungen der gleichen Krankheit, d. h. einem einheitlichen Symptomenkomplex der Splenomegalia aegyptica angehören. Auch in dem Falle *Askanazy*'s von 1911 lag eine Pilzinfektion vor, obwohl eiseninkrustierte Herde fehlten. In klinischer Hinsicht und in Bezug auf die path.-anat. Veränderungen stimmen alle Fälle überein, nur daß bei 1 und 2 die siderofibrösen Herde fehlen. Ob bei den letzteren in einem späteren Zeitabschnitt die fibrösen Knötchen zur Ausbildung gekommen wären, kann ich auf Grund meiner Untersuchungen nicht entscheiden.

Welche Bedeutung kommt den path.-anat. Veränderungen zu wie sie die Leber des 1. Falles zeigte? Wie aus dem Protokoll hervorgeht, fanden wir eine ausgesprochene parasitäre Cirrhose

mit Pseudotuberkel-Bildung, verursacht durch Eier von Schistosomum Mansoni. Leider war dies die einzige Möglichkeit, eine Leber genau zu untersuchen. Aus den Krankengeschichten sämtlicher anderer Fälle geht mit Deutlichkeit hervor, daß überall eine mehr oder weniger starke Cirrhose mit Ascites-Bildung sich klinisch nachweisen ließ und anläßlich der Splenectomie sicher gestellt worden ist. Auf Grund dieses einen Falles von Schistosomiasis der Leber muß ich darauf verzichten die Bedeutung und den Einfluß dieser Infektion auf die Milzveränderungen zu diskutieren. Um hier zu einem abschließenden Urteil zu kommen, sind weitere Untersuchungen eines größeren Sektionsmaterials mit besonderer Berücksichtigung des hepatolienalen Systems notwendig. Auch ist eine regelmäßige Prüfung der Stühle auf Eier dringend erforderlich. Ich begnüge mich damit, die Leberveränderungen in dieser Arbeit genauer beschrieben zu haben. Zur Diagnose der beiden Schistosomiasis-Formen, die in Aegypten vorkommen, ist Urin und Stuhluntersuchung notwendig. Das Fehlen der Eier in der Milz gestattet nicht, die Schistosomiasis auszuschließen, da überdies die Eier in diesem Organ selten anzutreffen sind (*Kartulis* in Kolle und Wassermann, *Askanazy* in Aschoffs Lehrbuch).

Somit bleiben die 3 letzten Fälle zur Diskussion übrig, Fälle die für uns ein ganz besonderes Interesse haben und uns dann auf die Frage der Aetiologie überleiten. In den beschriebenen fibrösen Herden finden wir neben eisenhaltigen Partien des homogenisierten Stromas in großer Zahl Pilzelemente. Schon in der Arbeit von *Gandy* 1905, sind die Herde genau beschrieben und Pilzelemente andeutungsweise geschildert worden. *Gamma* (Turin) bezeichnet krümmelige Massen in ähnlichen Herden als „Tabakskörner" und betrachtet diese als charakteristisch für die oben erwähnte „Splenogranulomatosi-siderotica". Der italienische Autor studiert im Besonderen eine regressive Umwandlung des Bindegewebes, die durch Fragmentation und Detritus-Bildung der Bindegewebsfasern gekennzeichnet ist. Ob nicht diese Segmentierungen denjenigen bei unseren Pilzfäden gleichzustellen sind? Zumal da sie sich in der Turnbull-Reaktion blau färbten. Ganz unzweideutig haben deutsche Autoren in neuester Zeit den Pilzen entsprechende Gebilde beschrieben und abgebildet, sie aber nicht als solche diagnostiziert (*Christeller*, *Puskeppelies*, *Hennings*, *Klinge* etc.). Beschreibungen von Aspergillus-Köpfen finden wir nirgends. *Nanta*, *Pinoy*, *Weil* und seine Mitarbeiter gehört das Verdienst, zum ersten Male die Pilze als solche erkannt und kulturell gewonnen zu haben. In ihren Arbeiten geben sie genaue Beschreibungen und Abbildungen von Fruktifikations-Organen.

Leider blieb die Beobachtung von *Askanazy* aus dem Jahre 1911 bisher unveröffentlicht.

Was nun die genauere Identifizierung dieser Pilze anbetrifft, so gibt *Weil* und seine Mitarbeiter an: „Le champignon est un Aspergillus qui n'est pas fumigatus". Kulturell konnten wir unsere Fälle leider nicht weiter untersuchen, was zu einer genauen Beantwortung dieser Frage nötig wäre. Vielleicht bietet sich auch uns Gelegenheit, geeignetes Material zu gewinnen. *Weil* postuliert die Möglichkeit es könnte eine Mehrheit von Pilzen im Spiele sein, wie sie vom Madurafuß bekannt ist (Aktinomycose und Aspergillus). Coccen und Bazillen fanden wir in unseren Präparaten niemals.

Ich möchte noch einen Befund herausgreifen der an und für sich sehr interessant erscheint, das ist die Eiseninkrustation der Pilzfäden und gewisser Teile des Bindegewebes und der Gefäßwand. Es ist schon seit längerer Zeit bekannt (*Askanazy*), daß Pilzfäden (Aktinomycose, Mycetom) Eisensalze aufnehmen, die dann durch die Berlinerblau-Reaktion nachgewiesen werden können. Für gewisse Farbstoffe wirken die Eiseninkrustationen als Beize. Gehen die Pilzfäden zu Grunde, so diffundieren die Eisensalze in die Umgebung und können andere Gewebsbestandteile durchtränken. So könnten wir uns die Eisenimprägnation gewisser Bindegewebsbündel der erwähnten fibrösen Herde vorstellen. Das Fe kann aus dem Haemoglobin oder Nahrungs-Fe stammen. Daß es in solchen Fällen zu Blutungen kommt, läßt sich feststellen; auch die Haemosiderose der Bindegewebszellen in den Herden spricht in dem gleichen Sinne. Da wir im Verlaufe der Infektion durch Schimmelpilze manchmal eine Durchwanderung der Pilze durch die Gefäßwand annehmen müssen, so wäre es sehr gut möglich, daß bei diesem Vorgang einzelne Fäden in der Gefäßwand und in deren Umgebung sitzen bleiben, um dann nach Absterben ihre Eisensalze an Bindegewebsbündel und Gefäßwandteile abzugeben. Der eisenhaltige Teil des Gefäßes liegt regelmäßig dem Herde zugekehrt. Anhaltspunkte für diese Annahme fanden wir nirgends. Für die Speicherung ist die Milz als Eisenspeicher einer der günstigsten Orte des Körpers. Ich habe versucht Pilzfäden von Aspergillus bei Lungenaspergillose nach Turnbull zu färben. Diese gaben jedoch gar kein positives Resultat und haben sich auch färberisch nicht so verhalten wie die Pilze in den fibrösen Herden der Milz. Diese letzteren müssen weitgehende sekundäre Umwandlungen eingegangen haben, um so wie in unsern Fällen zu reagieren, oder anderer Natur sein.

Bis anhin habe ich mich noch nicht darüber ausgesprochen, an welcher Stelle die Herde zur Ausbildung kommen könnten.

Unsere Beobachtungen und die Beschreibungen von *Gandy* und den späteren Untersuchern sprechen einheitlich dafür, daß die Herde in der Nähe von Follikeln und Trabekeln zur Ausbildung kommen. *Gandy* sieht sie gewöhnlich im Zentrum oder nahe der Follikel. Er äußert die Ansicht, die Herde könnten ihren Ausgangspunkt nehmen von den Lymphscheiden um die Arterien, die in die Malpighi'schen Körperchen einmünden, womit ihre enge Beziehung zu den Follikeln plausibel würde. Dafür kann sprechen, daß auch andere unbelebte und belebte Fremdteilchen sich an die Lymphscheiden um die Arterien, namentlich der Follikel halten, so das Kohlepigment bei der metastatischen Anthrakose und die Leprabazillen bei der Lepra. Ich habe wiederholt versucht, in dieser Frage weiterzukommen, meine Präparate haben mir jedoch nichts Sicheres gezeigt.

Durch den Pilznachweis von *Nanta* und *Pinoy* in Fällen algerischer Splenomegalie verlor diese Krankheit ihre örtliche selbständige Stellung und mußte einer neuen Gruppe von Milzerkrankungen angeschlossen werden, für welche die beiden genannten Autoren mit Recht den Namen der Splenomegalia mycotica eingeführt haben. *Weil* zweifelt in seiner Arbeit, ob nicht auch eventuell die ägyptische Splenomegalie der Infektion mit ähnlichen Microorganismen wie die algerische Splenomegalie zugeschrieben werden könnte, kommt aber endgültig doch zu dem Schlusse, unsere Erkrankung einer Infektion mit Bilharzia gutzuschreiben. Was nun die geographische Verbreitung dieser Krankheit (Splenomegalia mycotica) anbetrifft, so kommt sie nicht nur in Aegypten (als Splenomegalia aegyptica), sondern auch an der übrigen Nordküste Afrikas (als Splenomegalia algerica) ja selbst an zahlreichen Orten Europas vor. Diese letztere Tatsache haben *Weil* und seine Mitarbeiter für Paris und andere Autoren für noch andere Teile Europas bewiesen.

Welches ist die Eintrittspforte des Pilzes und wie haben wir uns den Infektionsmechanismus zu denken? Bei sämtlichen unsern Kranken fanden wir auf der Bauchhaut ausgedehnte Narben, die von den sogenannten „Sétons" herrührten. Eine Möglichkeit wäre nun die, daß die Pilze sich in den chronischen Hauteiterungen festsetzten, um dann von hier aus durch den Blutstrom in den übrigen Körper verschleppt zu werden. *Weil* erwähnt in seiner Arbeit ähnliche Hautlaesionen, und er gedenkt auch der Möglichkeit einer Infektion von dieser Stelle aus. Warum nun gerade die Milz dasjenige Organ ist, das von den Pilzen betroffen ist, dürfte dahin zu beantworten sein, daß die Milz im allgemeinen ein Blutfilter für belebte und unbelebte Partikel des Blutstromes ist und die siderophilen Keime gerade in der

Milz ihren Aufenthalt wählen dürften. Ob noch andere Teile des Körpers dabei betroffen sind, müssen Untersuchungen ganzer Sektionen entscheiden.

Zum Schlusse müssen wir unsere Befunde noch dahin anschauen, ob es möglich ist, auf Grund derselben dem Therapeuten neue Richtlinien für sein Vorgehen in die Hände zu geben. Unserer Ansicht nach ist bis auf weiteres die Splenectomie die einzig wirksame Therapie, falls sie noch im ascitesfreien Stadium ausgeführt wird.

Zusammenfassung: Unter den 5 Fällen von Splenomegalia aegyptica fanden wir 3 mal in der Milz fibröse Herde, die Pilzfäden einer Pilzart enthielten. Die Fäden werden oft von Riesenzellen umschlossen. Die Pilzfäden sind eisenhaltig, sowie einzelne straffe Bindegewebszüge und Teile von arteriellen Gefäßwänden. Ein Teil der Fälle von Splenomegalia aegyptica müssen demnach einer neuen Gruppe von Milzerkrankungen angegliedert werden, der *mycotischen Splenomegalie.*

Zum Schlusse spreche ich Herrn Prof. *M. Askanazy* für seine Anregungen und das rege Interesse, das er dieser Arbeit entgegengebracht hat, meinen herzlichsten Dank aus. Herrn Dr. *P. Petridis* (Chirurg am Hôpital Grèc, Alexandria, Aegypten) danke ich für die Ueberlassung des Materials und der Krankengeschichten.

Literaturangabe.

(1) Comptes-rendus des Séances scientifiques de la Société internationale de Médecine du Caire, année 1912—13. — (2) The Lesions of Bilharzial Disease. By Prof. A. R. Fergusson M. D. Caire. — (3) The Lancet, Journal of British and foreign Medicine, Surgery obstetrics, Physiology, Chemistry, Pharmacology. (4) Revue médicale d'Egypte. Déc. 1913, Nr. 12. — (5) Chirurgie de la Rate par Th. Papayoannou. — (6) Die Chirurgie der Milz. Prof. Henschen. Pg. 99/100. — (7) Transactions of the Society of tropical Medicine and Hygiene. Vol. 5. No. 8. July 1912. — (8) Animals of tropical Medicine and Parasitology. 1. Nov. 1909. Serie T. M. Vol. 3. No. 3. — (9) The British Journal of Surgery. Vol. 1. No. 3. Jan. 1914. — (10) Bulletins et Mémoires de la Société médicale des Hôpitaux de Paris, 26 mai 1927. No. 18. — (11) E. Christeller und Max Puskeppelis: Periarterielle Eisen- und Kalkinkrustationen der Milz, Virchow-Archiv 250. — (12) Ueber die Entstehung der periarteriellen Eisen- und Kalkinkrustationen der Milz, Fritz Klinge, Virchow-Arch. 255. — (13) Ein Beitrag zu den periarteriellen Eisen- und Kalkinkrustationen der Milz, Kurt Hennings, Virchow-Arch. 259. — (14) Siegmund (Köln): Ungewöhnliche Eisenablagerungen in der Milz, Zentralblatt für Path. 33. 207. — (15) J. E. Kraus, Ueber ein unbekanntes Pigment in der menschl. Milz. — (16) Christeller: Ruptur der Milzarterien-Aeste bei Pfortaderstauung, Zentralbl. f. Path. 33. — (17) Eppinger: Hepato-

lienale Erkrankungen, Encyclopedie der klin. Med. Springer, Berlin 1920. — (18) Annales d'Anatomie pathologique et d'Anatomie normale Tome IV. No. 6. Juin 1927: I. Nanta, Une Mycose splénique. II. Anatomie pathologique de la Splénomégalie mycosique par P. Emile Weil, Raymond Grégoire et Flandrin. — (19) Nanta, Pinoy et Gruny: Sur certaines splénomégalies granulomateuses à type clinique de Banti, de nature infectueuse. Comptes-rendus Société de Biologie, 6 mai 1926.